




## Púrpura trombocitopénica trombótica en paciente pediátrico

### Thrombotic thrombocytopenic purpura in pediatric patients.

### Púrpura trombocitopênica trombótica em pacientes pediátricos.

 <https://doi.org/10.35954/SM2025.44.2.5.e501>

Rosario Gomez Rearden <sup>a</sup>  <https://orcid.org/0009-0006-0666-6550>

Jimena González <sup>b</sup>  <https://orcid.org/0009-0001-2748-2471>

Felipe Lemos García <sup>c</sup>  <https://orcid.org/0000-0002-4342-6808>

Cecilia Moíño <sup>d</sup>  <https://orcid.org/0009-0000-4459-4566>

Horacio Antonio Amorín <sup>e</sup>  <https://orcid.org/0009-0001-2815-0874>

Angelina Grassi <sup>f</sup>  <https://orcid.org/0009-0005-1471-0921>

(a,b,d,e) Dirección Nacional de Sanidad de las Fuerzas Armadas. Hospital Central de las Fuerzas Armadas. Servicio de Medicina Transfusional. Montevideo, Uruguay.

(a,c,f) Administración de los Servicios de Salud del Estado. Centro Hospitalario Pereira Rossell. Departamento de Medicina Transfusional, Centro de Referencia para la Hemofilia y otros Desórdenes Hemorrágicos Congénitos. Montevideo, Uruguay.

#### Cómo citar este artículo / Citation this article / Como citar este artigo

Gomez Rearden R, González J, Lemos García F, Moíño C, Amorín HA, Grassi A. Púrpura trombocitopénica trombótica en paciente pediátrico. Salud Mil [Internet]. 25 de julio de 2025 [citado DD de MM de AAAA]; 44(2):e501.

Disponible en: <https://revistasaludmilitar.uy/ojs/index.php/Rsm/article/view/456>. DOI: 10.35954/SM2025.44.2.5.e501.

## RESUMEN

**Introducción:** púrpura trombocitopénica trombótica es un síndrome clínico de alta mortalidad y muy baja prevalencia, con una frecuencia menor al 5%, inferior aun en edad pediátrica. Se presenta con anemia hemolítica microangiopática, trombocitopenia, sintomatología neurológica, fiebre y afectación renal.

**Objetivo:** informar sobre una patología poco frecuente en la infancia, cuya baja prevalencia y dada su presentación requiere de una alta sospecha diagnóstica para su detección.

**Caso clínico:** paciente de sexo masculino, 11 años, sano. Consulta por hematomas fáciles de 2 semanas de evolución, sin otra historia de sangrados, ni fiebre. Del examen físico se destaca: equimosis malar derecha de 1 centímetro, petequias y equimosis en cresta iliaca derecha y en miembros inferiores. Sin elementos neurofocales. Sin alteraciones del tránsito digestivo. Al ingreso: hemoglobina 9,6 g/dl, recuento plaquetario en lámina menor a 40.000/mm<sup>3</sup>, bilirrubina total normal; lactato deshidrogenasa 585 UI; test de Coombs directo negativo.

Por presentar una lámina periférica con un 5% de esquistocitos y bilirrubina total aumentada a predominio indirecto se aplicó PLASMIC Score que mostró riesgo intermedio para púrpura trombocitopénica trombótica, planteándose este diagnóstico. Se dosifica ADAMTS-13 y rastreo de inhibidor de ADAMTS-13, y sin esperar resultados, se inician recambios plasmáticos terapéuticos diarios utilizando como líquido de reposición plasma fresco. Se realizaron 22 Recambios Plasmáticos Terapéuticos en total, 4 dosis de rituximab y corticoides diarios, con buena evolución clínico-paraclínica y sin recaída hasta el día de hoy.

Recibido para evaluación: abril 2025.

Aceptado para publicación: junio 2025.

Correspondencia: 8 de octubre 3020, C.P. 11100. Tel.: (+598) 24876666 interno 1998. Montevideo, Uruguay.

E-mail de contacto: [rosariogomezrearden@gmail.com](mailto:rosariogomezrearden@gmail.com)





**Conclusión:** la baja prevalencia de púrpura trombocitopénica trombótica en edad pediátrica dificulta su diagnóstico, pero el uso de PLASMIC Score nos permite determinar, de forma temprana, pacientes con alto riesgo, para un rápido inicio de tratamiento específico en una patología con un elevado índice de mortalidad sin tratamiento oportuno.

**PALABRAS CLAVE:** Anemia Hemolítica; Enfermedad de Moschkowitz; Proteína ADAMTS-13; Púrpura Trombocitopénica Trombótica; Trombocitopenia.

### ABSTRACT

**Introduction:** Thrombotic thrombocytopenic purpura is a clinical syndrome of high mortality and very low prevalence, with a frequency of less than 5%, even lower in pediatric age. It presents with microangiopathic hemolytic anemia, thrombocytopenia, neurological symptoms, fever and renal involvement.

**Objective:** To report on a rare pathology in childhood, whose low prevalence and given its presentation requires a high diagnostic suspicion for its detection.

**Case Report:** Male patient, 11 years old, healthy. He consults for easy bruising of 2 weeks of evolution, with no other history of bleeding or fever. Physical examination revealed: right malar ecchymosis of 1 centimeter, petechiae and ecchymosis in the right iliac crest and lower limbs. No neurofocal elements. No digestive transit alterations. On admission: hemoglobin 9.6 g/dl, platelet count in lamina less than 40,000/mm<sup>3</sup>, total bilirubin normal; lactate dehydrogenase 585 IU; negative direct Coombs test. Because the peripheral lamina showed 5% of schistocytes and increased total bilirubin with indirect predominance, PLASMIC Score was applied, which showed intermediate risk for thrombotic thrombocytopenic purpura, and this diagnosis was considered. ADAMTS-13 and ADAMTS-13 inhibitor screening were dosed, and without waiting for results, daily therapeutic plasma exchanges were started using fresh plasma as replacement fluid.

A total of 22 therapeutic plasma exchanges were performed, 4 doses of rituximab and daily corticoids, with good clinical-paraclinical evolution and no relapse to date.

**Conclusion:** The low prevalence of thrombotic thrombocytopenic purpura in pediatric age makes its diagnosis difficult, but the use of PLASMIC Score allows us to determine high risk patients early, for a quick start of specific treatment in a pathology with a high mortality rate without timely treatment.

**KEYWORDS:** Anemia, Hemolytic; ADAMTS-13 Protein; Purpura, Thrombotic Thrombocytopenic; Thrombocytopenia.

### RESUMO

**Introdução:** A púrpura trombocitopênica trombótica é uma síndrome clínica de alta mortalidade e prevalência muito baixa, com frequência inferior a 5%, sendo ainda menor em crianças. Apresenta-se com anemia hemolítica microangiopática, trombocitopenia, sintomas neurológicos, febre e envolvimento renal.

**Objetivo:** Relatar uma patologia rara na infância, cuja baixa prevalência e dada a sua apresentação exige uma alta suspeita diagnóstica para sua detecção.

**Relato de caso:** Paciente do sexo masculino, 11 anos de idade, saudável. Foi consultado por causa de hematomas fáceis com 2 semanas de evolução, sem outra história de sangramento ou febre.

O exame físico revelou equimose malar direita de 1 cm, petéquias e equimoses na crista ilíaca direita e nos membros inferiores. Sem elementos neurofocais. Sem alterações no trânsito digestivo. Na admissão: hemoglobina 9,6 g/dl, contagem de plaquetas em lâmina inferior a 40.000/mm<sup>3</sup>, bilirrubina total normal; lactato desidrogenase 585 UI; teste de Coombs direto negativo.

Como a lâmina periférica apresentava 5% de esquistócitos e aumento da bilirrubina total com predominância indireta, foi aplicado o Score PLASMIC, que mostrou risco intermediário para púrpura trombocitopênica trombótica, e esse diagnóstico foi considerado. Foi realizada a triagem de ADAMTS-13 e do inibidor de ADAMTS-13 e, sem aguardar os resultados, foram iniciadas trocas plasmáticas terapêuticas diárias com plasma fresco como fluido de reposição.

Foram realizadas 22 trocas terapêuticas de plasma, 4 doses de rituximabe e corticosteroides diários, com boa evolução clínico-paraclínica e nenhuma recidiva até o momento.

**Conclusão:** A baixa prevalência da púrpura trombocitopênica trombótica em idade pediátrica dificulta seu diagnóstico, mas o uso do Score PLASMIC nos permite determinar precocemente os pacientes de alto risco, para um rápido início de tratamento específico em uma patologia com alta taxa de mortalidade sem tratamento oportuno.

**PALAVRAS-CHAVE:** Anemia Hemolítica; Proteína ADAMTS-13; Púrpura Trombocitopênica Trombótica; Trombocitopenia

## INTRODUCCIÓN

Púrpura trombocitopénica trombótica (PTT) es una microangiopatía trombótica (MAT) rara y potencialmente mortal, relacionada con una deficiencia grave de ADAMTS-13, proteasa que escinde el factor von Willebrand (FVW). Esta deficiencia suele ser inmunomediada, y estar relacionada con la presencia de autoanticuerpos anti-ADAMTS-13. Estos anticuerpos pueden ser neutralizantes (es decir, que inhiben la actividad proteolítica de ADAMTS-13) o no neutralizantes (por interferir en la unión de ADAMTS-13 al FVW o provocar un aclaramiento aumentado de la proteasa) (1,2).

El FVW es una gran proteína multimérica producida por células endoteliales que están involucradas en la adhesión plaquetaria en zonas de lesión vascular. Inicialmente se libera de las células endoteliales y se une a la membrana celular luminal como FVW extremadamente grande (ultralarge -UL) el cual es segmentado por la ADAMTS-13. En ausencia de esta proteasa los multímeros UL de FVW no son

degradados y se unen a las plaquetas iniciando la formación de microtrombos que obstruyen la circulación generando isquemia y anemia hemolítica microangiopática (3).

En niños el manejo suele ser complejo, dificultando su temprano diagnóstico. En PTT inmune de la infancia la fiebre y los síntomas neurológicos son frecuentes, mientras que la lesión renal o cardíaca son poco comunes.

A nivel de laboratorio las características más importantes son trombocitopenia, anemia hemolítica microangiopática, esquistocitos en sangre periférica, así como una actividad de ADAMTS-13 menor a 10 UI/dl y autoanticuerpos anti-ADAMTS-13 positivos en el momento del diagnóstico.

En el Registro Nacional Frances de PTT la edad media de presentación en niños es de 12 años, predominando el sexo femenino y la etiología idiopática.

Los scores de predicción de PTT inmune no están validados para su uso en población infantil, siendo la dosificación de ADAMTS-13 el único marcador biológico capaz de confirmar el diagnóstico y predecir recaídas (1).



## CASO CLÍNICO

Paciente de 11 años, sexo masculino.

Antecedentes personales: buen crecimiento y desarrollo. Sin antecedentes patológicos a destacar. Ingresa a emergencia por pancitopenia constatada en hemograma solicitado en policlínica periférica, donde consultó por hematomas fáciles de 2 semanas de evolución, sin otros sangrados.

Al examen físico se destaca equimosis en región malar derecha, petequias y equimosis de 5 cm a nivel de cresta iliaca derecha y equimosis evolucionadas en miembros inferiores. Sin elementos de focalidad neurológica. Sin cuadros infecciosos.

De la paraclínica de ingreso destaca hemoglobina de 9,6 g/dl normocítico/normocrómica, plaquetas menores a 40.000/mm<sup>3</sup> estimadas en lámina, leucocitos 4,6/mm<sup>3</sup>, crasis normal, lactato deshidrogenasa (LDH) 585 U/dl, bilirrubinas totales (BT) 1mg/dl, test de Coombs directo (TCD) negativo, función renal normal, radiografía de tórax normal, ecografía de abdomen normal.

Ingresa a sala de pediatría con planteo de pancitopenia, para estudio y tratamiento. En las siguientes 2 semanas se descartó la insuficiencia medular de causa congénita o adquirida, habiendo recibido en este periodo de tiempo reposición con concentrados plaquetarios y glóbulos rojos.

Se inició tratamiento con corticoides a altas dosis e Inmunoglobulina polivalente.

Dada la ausencia de respuesta terapéutica y la aparición de esquistocitos del 5% en lámina periférica, se consulta Medicina Transfusional, con planteo de PTT. Se actualizan estudios de laboratorio y se coordina el inicio de recambios plasmáticos terapéuticos (RPT) de forma inmediata. En este punto de su evolución destaca de la paraclínica:

**Hemoglobina:** 9,6 g/dl.

**Plaquetas:** 10.000/mm<sup>3</sup>.

**Tiempo de Protrombina:** 98%.

**INR:** 1,01.

**APTT:** 32 seg.

**Fibrinógeno:** 364 mg/dl.

**BT:** 2,61 mg/dl.

**Bilirrubina indirecta (BI):** 2,02 mg/dl.

**Función renal:** normal.

Se solicita a laboratorio externo dosificación de ADAMTS-13 y rastreo de inhibidor de ADAMTS-13.

Se inician RPT de forma inmediata, aun sin contar con los resultados de la dosificación de ADAMTS-13 y el rastreo de inhibidor de ADAMTS-13, siguiendo las recomendaciones de las guías de la American Society for Apheresis (ASFA), en las cuales se establece para esta patología una categoría I (recomendación alta) con grado de recomendación 1A (alto nivel de evidencia), teniendo como objetivo con este tratamiento lograr niveles adecuados de la proteasa ADAMTS-13 a la vez que eliminar los anticuerpos circulantes anti-ADAMTS-13.

Se utilizó como liquido de reposición plasma fresco, recambiando 1 volemia por procedimiento, presentándose buena tolerancia a los mismos. Se realizaron RPT de forma diaria durante 16 días, recibiendo tratamiento concomitantemente con corticoides y rituximab (375 mg/mt<sup>2</sup> semanal por 4 semanas), suspendiéndose los RPT al lograr durante dos días consecutivos valores de recuento plaquetario mayores a 150.000/mm<sup>3</sup> y LDH normal. Al tercer día de suspendidos los recambios se constata una caída brusca del recuento plaquetario a valores de 83.000/mm<sup>3</sup>, reinstalándose los mismos de forma diaria por 5 días y dado un ascenso sostenido de los valores hasta cifras superiores a 150.000/mm<sup>3</sup>, se decide un último procedimiento a las 48 horas, persistiendo el ascenso del recuento plaquetario y dándose por finalizados los mismos.

## DISCUSIÓN

En la medida que se fueron agregando un mayor número de pacientes a los registros se vio que el 4% de pacientes con PTT correspondían a menores de 18 años, siendo que la prevalencia general de la enfermedad es de 5-13/1.000.000 de habitantes. Esto evidencia lo raro de su presentación en población pediátrica (1).

Si bien el PLASMIC Score no fue diseñado específicamente para su aplicación en pediatría, resulta una herramienta útil, permitiendo una

sospecha diagnóstica e inicio de tratamiento precoz, por lo que su aplicación impactaría de forma positiva en la sobrevida.

Al momento del ingreso y aplicando el PLASMIC Score, presentó un riesgo intermedio como se observa en la tabla 1.

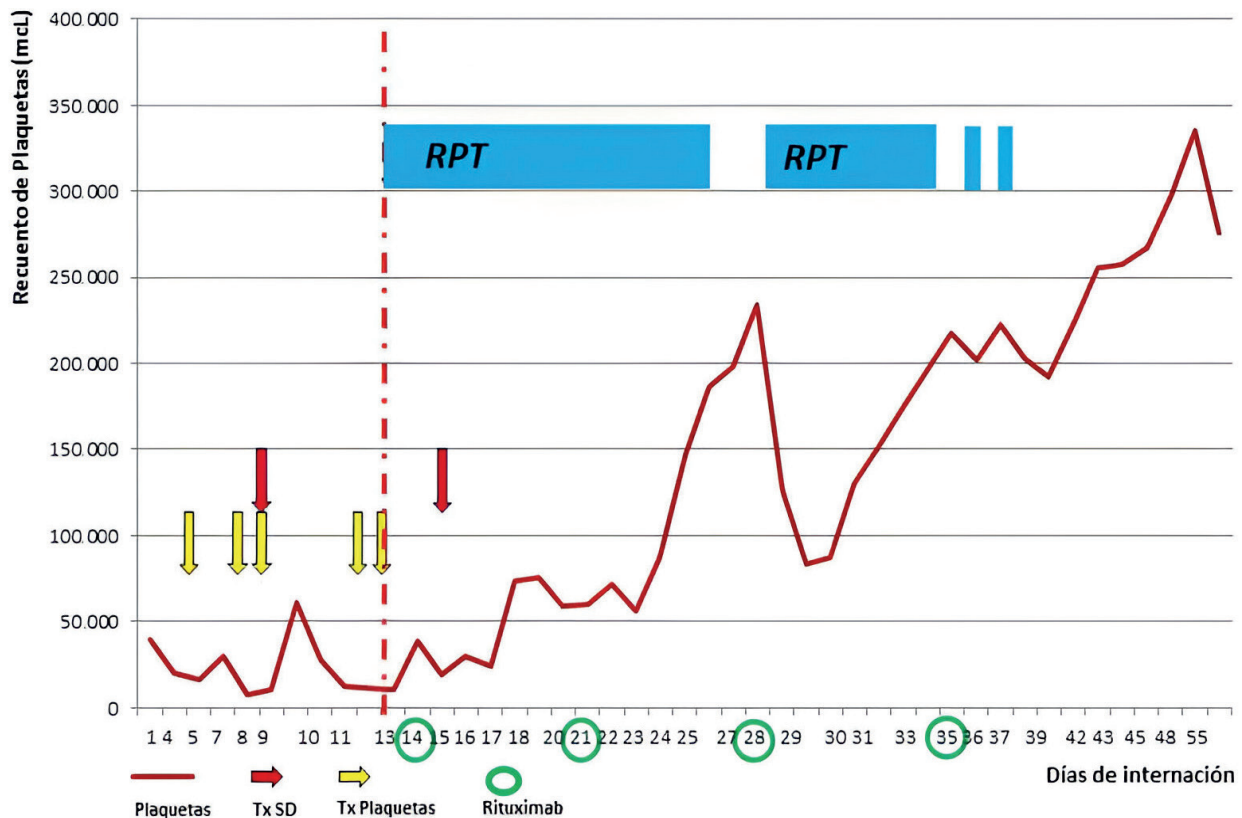
Dada la ausencia de sospecha del planteo de MAT/PTT, por la muy baja prevalencia en esta etapa de la vida, siendo que además nunca presentó elementos de focalidad neurológica, compromiso renal o antecedentes infecciosos, se indicó reposición con concentrados plaquetarios, no obteniéndose ascenso del recuento del mismo. A los 14 días de ingresado, agrega ascenso de las BT a 2,61 mg/dl a expensas de BI de 2,02 mg/dl y esquistocitos del 5%. Aplicando nuevamente PLASMIC Score con estos valores, pasó a un riesgo alto por lo cual se planteó diagnóstico clínico de MAT/PTT.

La medición de la actividad de ADAMTS-13 sella el diagnóstico de PTT, pero no se obtiene de forma inmediata en nuestro medio, pudiéndose demorar días o semanas en contar con dicho resultado. El PLASMIC Score con riesgo intermedio o alto nos puede inducir a una sospecha diagnóstica temprana, llevándonos a solicitar una dosificación de ADAMTS-13 de forma precoz, no retrasando el inicio de tratamiento con RPT.

Las guías ASFA (4) en su última revisión del 2023, recomiendan la realización diaria de RPT hasta lograr recuentos plaquetarios  $> 150.000/\text{mm}^3$  y LDH próxima a valores normales durante al menos 2 o 3 días consecutivos, pero establece la posibilidad de que se continúen los mismos, realizándose 3 veces por semana en la primera semana, 2 veces por semana la segunda semana y luego 1 vez por semana.

**Tabla 1.** PLASMIC Score y paraclínica inicial.

Parámetro	Resultado	Score	Valores iniciales del paciente	
Recuento Plaquetario	<30.000	1	<40.000	0
Creatinina	<2,0	1	0,6	1
INR	<1,5	1	1,05	1
VCM	<90	1	88	1
Hemolisis	Cualquiera- Reticulocitos >2,5%: - Haptoglobina indetectable - B. Indirecta >2 mg/dl	1	No	0
No Cáncer activo		1	No	1
No Antecedente de TCM o Trasplante de órgano sólido		1	No	1
Clasificación	Riesgo Bajo Riesgo Intermedio Riesgo Alto	0-4 5 6-7	TOTAL	5



**Figura 1.** Secuencia de tratamientos que se realizaron en el paciente desde su ingreso asociándolo con el recuento plaquetario, marcándose el inicio de RPT (recambio plasmático terapéutico) de forma diaria desde el día 14 (día de planteo de diagnóstico de PTT). Flechas amarillas días en que se realizó reposición con concentrados plaquetarios, previo planteo de PTT.

No obstante, en una revisión en 2020, no se encontró que esto redujera el riesgo de exacerbaciones en PTT. Es por ello que para este paciente se condujo a la suspensión del procedimiento al arribo y mantenimiento por 48 horas de cifras de 150.000/mm<sup>3</sup> plaquetas. Pasadas 72 horas de suspendidos los recambios, estas cifras cayeron rápidamente, por lo que se debieron retomar de forma diaria hasta lograr nuevamente el objetivo, finalizando con un último y definitivo RPT a las 48 horas de logrado el mismo (figura 1).

Este caso nos hace plantear la necesidad de tener presente este diagnóstico en niños, aun siendo tan raro en edad pediátrica, y contar con una herramienta de puntuación (score), que, si bien no es específica, es útil para esta aproximación, permitiendo un abordaje terapéutico temprano, previo incluso a la aparición de esquistocitos.

#### DECLARACIÓN DE CONFLICTOS DE INTERESES

Los autores no reportan ningún conflicto de interés. El estudio se realizó con recursos propios de los autores y/o la institución a la que representan.

**No uso de IA:** los autores declaran que no se utilizó Inteligencia Artificial para la conceptualización o redacción de este artículo.

#### DECLARACIÓN ÉTICA

Se obtuvo el consentimiento informado por escrito de la persona para la publicación de cualquier imagen o dato potencialmente identificable incluido en este artículo. Se obtuvo el consentimiento informado por escrito del paciente para la publicación de este caso clínico.

## REFERENCIAS

(1) Joseph A, Joly BS, Picod A, Veyradier A, Coppo P. The Specificities of Thrombotic Thrombocytopenic Purpura at extreme ages: A Narrative Review.

J Clin Med 2023; 12(9):3068.

DOI: 10.3390/jcm12093068.

PMID: 37176509; PMCID: PMC10179719.

(2) Tsai HM, Lian EC. Antibodies to von Willebrand factor- cleaveling protease in acute thrombotic thrombocytopenic purpura.

N Engl J Med 1998 Nov 26; 339(22):1585-94.

DOI: 10.1056/NEJM199811263392203.

PMID: 9828246; PMCID: PMC3159001.

(3) Fujikawa K, Suzuki H, McMullen B, Chung D. Purification of human Von Willebrand factor cleaving protease and its identification as a new member of the metalloproteinase family.

Blood 2001 Sep 15; 98(6):1662-6.

DOI: 10.1182/blood.v98.6.1662. PMID: 11535495.

(4) Connelly-Smith L, Alquist CR, Aqui NA, Hofmann JC, Klingel R, Onwuemene OA, *et al.*

Guidelines on the use of therapeutic apheresis in clinical practice - evidence-based approach from the writing committee of the American Society for apheresis: The ninth Special Issue.

J Clin Apher 2023; 38(2):77-278.

DOI: 10.1002/jca.22043. PMID: 37017433.

## CONTRIBUCIONES AL MANUSCRITO:

(a) Diseño, adquisición y análisis de datos, interpretación y discusión de resultados, redacción, revisión crítica y aprobación de la versión final.

(b) Diseño, adquisición y análisis de datos, interpretación y discusión de resultados, redacción, y revisión crítica.

(c) Concepción, diseño, adquisición y análisis de datos, interpretación y discusión de resultados, redacción y revisión crítica.

(d) Adquisición y análisis de datos, interpretación y discusión de resultados, redacción y revisión crítica.

(e) Diseño, interpretación y discusión de resultados, redacción y revisión crítica.

(f) Adquisición y análisis de datos, interpretación y discusión de resultados y revisión crítica.

**NOTA: este artículo fue aprobado por el Comité Editorial.**

**Comité de Ética y Científico de Investigación en Seres humanos (CECISH). Nota N° 03.**