



Micetoma sobre cavidad neoformada

Mycetoma on a neoformed cavity

Magdalena de Torres ^a, Diego Alonso ^a, Verónica Cedrés ^a.

(a) Servicio de Neumología. Hospital Central de las Fuerzas Armadas. Montevideo. Uruguay.

RESUMEN

Se reporta un caso de aspergilosis pulmonar, bajo la presentación de micetoma pulmonar, aislándose como agente *Aspergillus Flavus*, asistido en sala de medicina y servicio de neumología del Hospital Central de las Fuerzas Armadas del Uruguay.

El paciente tenía secuela cavitaria postinfecciones en mismo pulmón donde presentó un carcinoma bronco pulmonar estadio IIIB asistido con quimioterapia y radioterapia el año anterior.

PALABRAS CLAVE: *Aspergillus flavus*; Enfermedades Pulmonares Fúngicas; Micetoma.

ABSTRACT

It is reported a case of pulmonary aspergillosis, under the presentation of a pulmonary mycetoma, isolated as agent *Aspergillus Flavus*; it was attended in the medicine ward and Pulmonology Service of the Armed Forces Central Hospital of Uruguay.

The patient had a post-infections sequela cavity in the same lung where he had shown a bronchopulmonary carcinoma stage IIIB, assisted with chemotherapy and radiotherapy in the previous year.

KEY WORDS: *Aspergillus flavus*; Lung Diseases, Fungal; Mycetoma.

CASO CLÍNICO

G.S. 64 años. Procedente de Treinta y Tres.

Antecedentes personales de ser fumadora moderada hasta hace dos años. Enfermedad pulmonar obstructiva crónica (EPOC), fenotipo Bronquitis crónica. Enfisema, exacerbador, con funcional respiratorio desde 16 de octubre de 2013: Capacidad vital (CV) de 84%, capacidad vital forzada (CVF) 85%, volumen espiratorio forzado en primer minuto (VEF1) 62%, VEF1/CVF 77%, obstrucción fija del flujo espiratorio de grado moderado sin respuesta positiva a salbutamol, saturación de oxígeno de 96%. Diabetes Mellitus Tipo 2.

Cirugía de cuerda vocal izquierda en el 2001 (lesión hiperqueratósica acantopapilomatosa) en control endoscópico trimestral.

En octubre 2013 diagnóstico de carcinoma broncopulmonar a células pequeñas de lóbulo superior izquierdo (LSI), estadio IIIB según clasificación TNM de 2017 (1) (figura 1). Recibió tratamiento con radioterapia y quimioterapia hasta abril del 2014 con buena respuesta en lo oncológico (figura 2). Sin actividad tumoral actual.

En setiembre 2014 presentó Neumonía comunitaria en paciente inmunocomprometido, en Lóbulo inferior izquierdo (figura 3), con buena respuesta clínica bajo antibioticoterapia empírico.

Nuevo ingreso en febrero de 2015 por cuadro catalogado como neumonía en pulmón patológico. Recibió tratamiento antibiótico empírico en base a ampicilina sulbactam + clindamicina por 12 días. Del balance lesional se destaca valoración por tomografía de tórax (TAC Tx) que mostró: disminu-

Recibido para evaluación: Octubre 2017

Aceptado para publicación: Junio 2018

Correspondencia: Av. 8 de Octubre 3020. C.P.11600. Montevideo. Uruguay. Tel.: (+598)24876666 int. 1840.

E-mail de contacto: magdadet@gmail.com

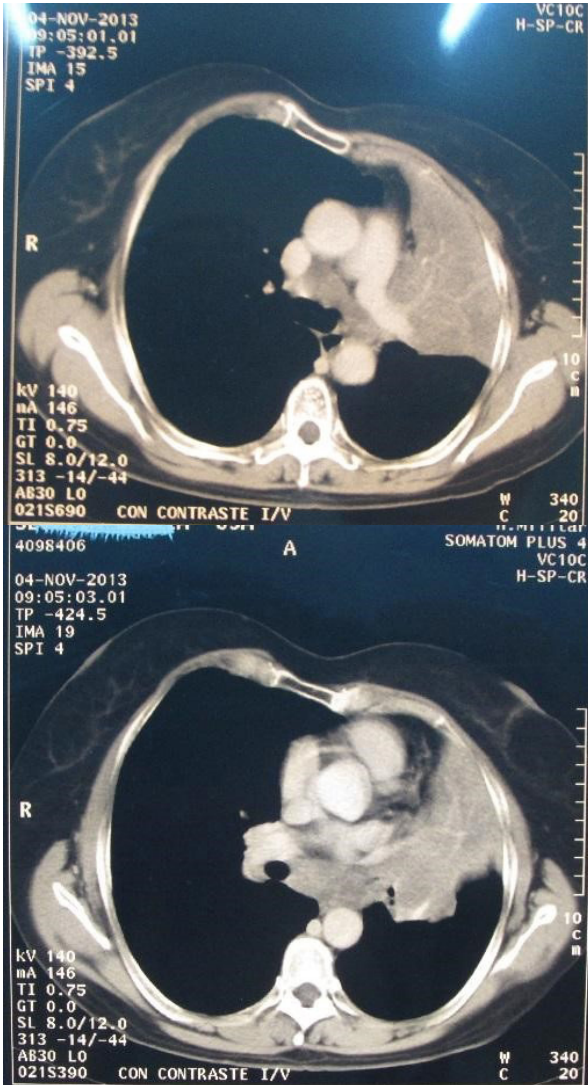


Figura 1. Cancer broncopulmonar en LSI, 11/2013.

ción volumétrica del hemitorax izquierdo, múltiples cavidades con elementos de Fibrosis pulmonar izquierda de tipo secular (figura 4). Funcional respiratorio con descenso de CV de grado moderado de 66,2%, descenso de VEF1 de grado moderado en igual proporción sin respuesta al salbutamol.

En julio de 2015 reingresa por broncorrea persistente y repercusión general progresiva por lo que se realiza relevo microbiológico del cual destacamos cultivo bacteriológico de expectoración negativo. Zhiel Nielsen negativo. Cultivo micológico de la expectoración: *Aspergillus Flavus*. TAC TX: En lóbulo superior izquierdo (LSI) cavidad irregular de paredes gruesas con imágenes nodulares en su interior com-

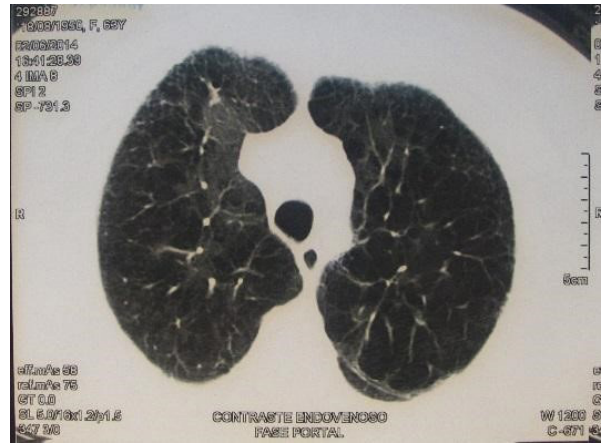


Figura 2. Buena respuesta al tratamiento oncológico, 6/2014.

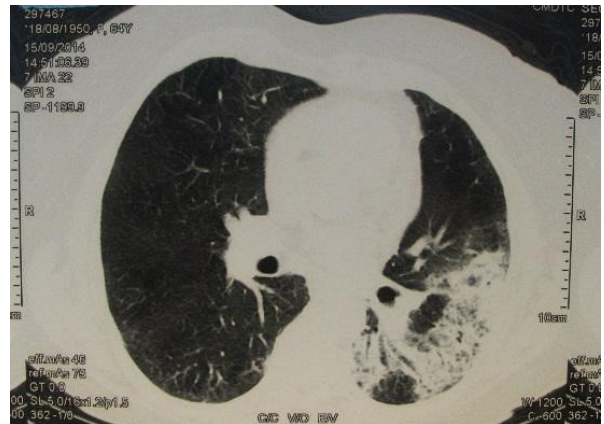


Figura 3. Neumonía LII, 9/2014.

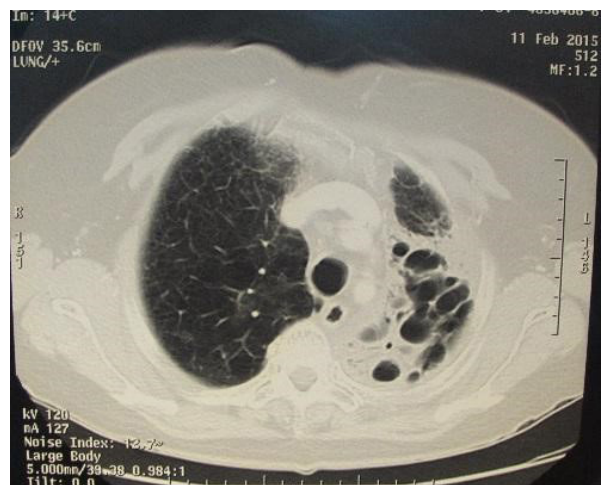

Figura 4. Neumonía LII con multicavidades, 2/2015.

patible con aspergiloma pulmonar. Adenomegalias precarinales y paratraqueales (figura 5).

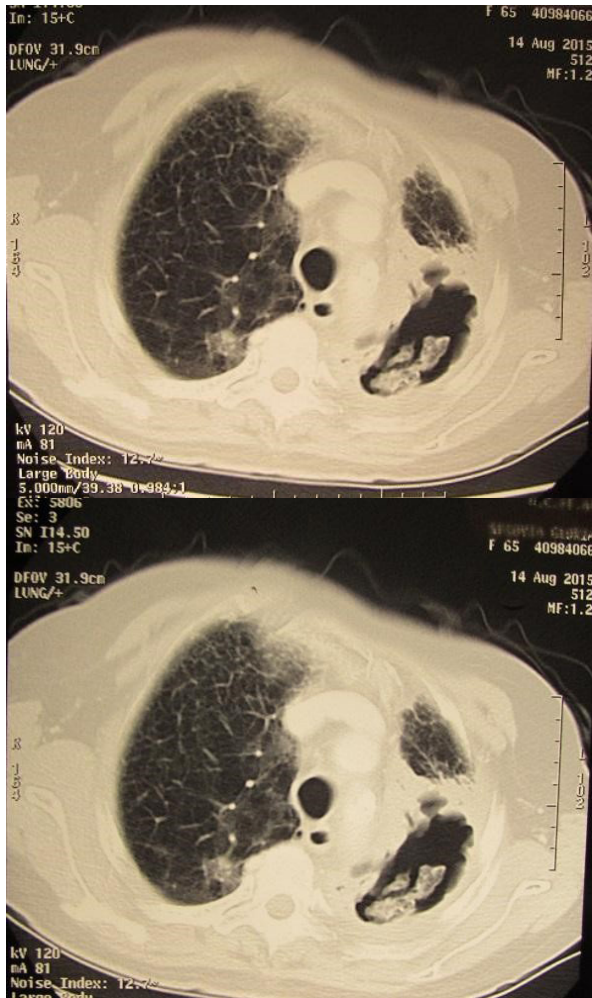


Figura 5. Cavidad con imágenes nodulares en su interior, 8/2015.

Se inició tratamiento médico antifúngico con Anfoterina B liposomal 120 mg/día.

Tomando en cuenta el estado general del paciente y el resultado de estudio espirométrico se descartó realizar lobectomía superior derecha por lo que se optó por plan de cavernostomía en setiembre 2015 (figura 6).

Luego de la cirugía presentó buena evolución clínica, sin fiebre, sin broncorrea, sin hemoptisis, mejoría de su disnea de esfuerzo y recuperación paulatina de su repercusión general.

Se solicitó TAC de tórax en la evolución alejada para valoración de balance lesional anatómico.

En TAC de noviembre de 2015 no se evidencia contenido en la cavidad (figura 7).

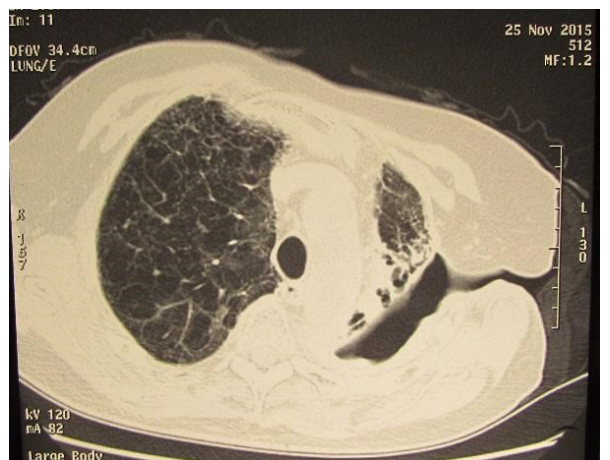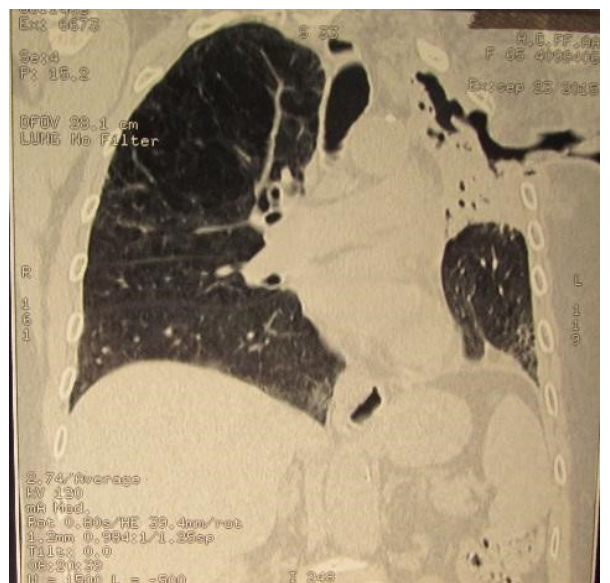

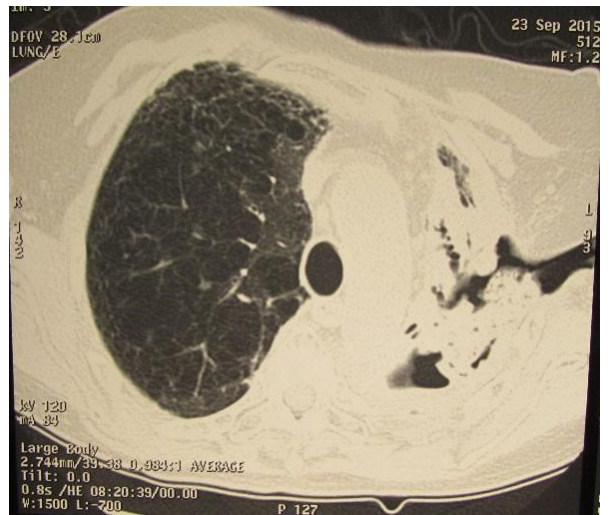
Figura 6. Cavernostomía, 9/2015.

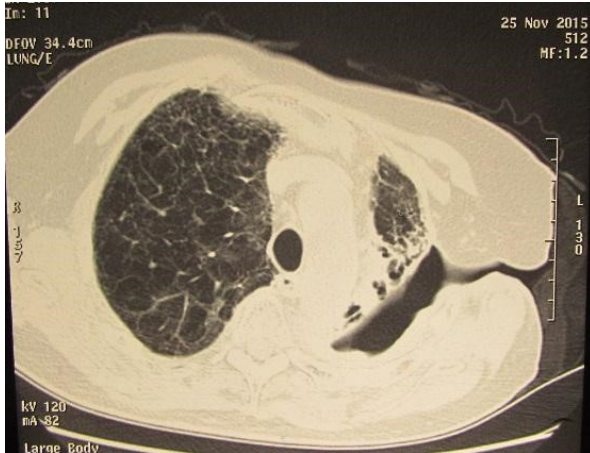

Figura 7. Cavidad sin contenido, 11/2015.

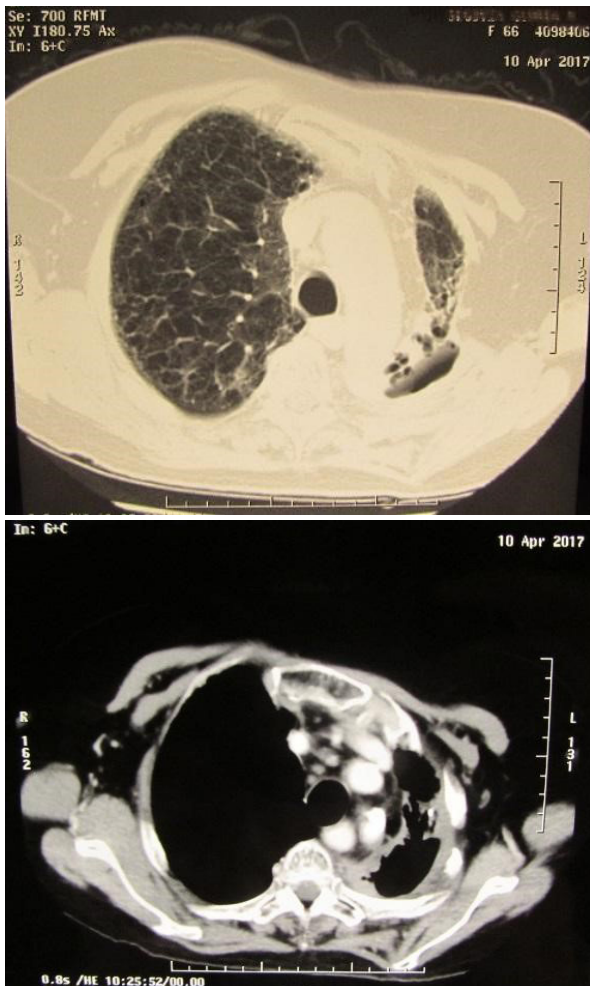


Figura 8. Cavidad sin contenido, 4/2017.

Actualmente sin elementos de malignidad ni infecciosos (figura 8).

DISCUSIÓN

Se aisló e identificó el hongo *Aspergillus flavus* en un paciente con secuela cavitaria por infecciones en pulmón donde presentó cáncer bronco pulmonar estadio IIIB (1).

Tomográficamente se evidenció en el LSI cavidad irregular de paredes gruesas con imágenes nodulares en su interior compatible con aspergilosis pulmonar y se aisló dicho germen en el cultivo de la expectoración.

El hongo *Aspergillus flavus* está en el ambiente, y la inhalación de las esporas es inevitable. Un sistema inmunológico intacto, con función respiratoria normal, protege a la mayoría de las personas de la enfermedad (2).

Se debe distinguir entre la colonización (AC), la infección (AI) y la aspergilosis broncopulmonar alérgica (ABPA). AC se define como el cultivo del germen en más del 50% de las muestras obtenidas por 6 meses a 1 año sin observar deterioro de la función pulmonar. AI se diagnostica en pacientes con AC y un deterioro en la función pulmonar, exacerbación de síntomas respiratorios crónicos o respuesta insuficiente a tratamiento antibiótico correcto por 2-4 semanas. El diagnóstico de ABPA es cuando ocurre una respuesta inmunoalérgica en un paciente expuesto al aspergillus con antecedentes de asma enfermedad con corticodependencia, fibrosis quística conocida (3)

El micetoma es causado por estos hongos oportunistas que existen en los tejidos como microcolonias o granos resistentes. Es la infección más común en pacientes inmunocompetentes. En cambio, las infecciones invasivas en pacientes inmunocomprometidos son usualmente ocasionadas por implantación traumática.

Otras manifestaciones incluyen queratitis micótica e infecciones cutáneas y subcutáneas. Las infecciones invasivas han sido también reportadas en pacientes que recibieron tratamiento con corticoides o una terapia inmunosupresora por trasplante de órganos, leucemia, linfoma, lupus eritematoso sistémico o enfermedad de Crohn. Las infecciones incluyen

sinusitis invasiva, neumonía, artritis con osteomielitis, granulomatosis cutánea y subcutánea, meningitis, abscesos cerebrales, endoftalmitis y enfermedad sistémica diseminada (3).

Los micetomas pulmonares son masas de hongos que resultan de la colonización de las cavidades pulmonares. Están formados por elementos fúngicos vivos o muertos, moco, sangre, células remanentes y células inflamatorias (4).

En un 10 a 20% ocurre en cavidades secundarias a tuberculosis. Menos frecuentemente en cavidades resultantes de infecciones necrotizantes, bronquiectasias, bullas de enfisema, radioterapia y cáncer de pulmón cavitado. Si el paciente no presenta cavidades previas a la infección, se dice que es cavidad neo formada.

La cavidad presenta condiciones favorables para el crecimiento del hongo, como ser temperatura ideal, ausencia de luz, presencia de secreciones producidas por el epitelio bronquial que actúan como medio de cultivo. Inicialmente el hongo se adhiere a la pared de la cavidad donde prolifera, pero luego se desprende por su propio peso.

El agente mas comunmente aislado es *Aspergillus fumigatus* (90% de los casos) (5).

En esta paciente se aisló *Aspergillus flavus*.

El diagnóstico se sospecha por la presencia de cavidad pulmonar, terreno de inmunocompromiso del paciente, repercusión general, broncorrea con o sin hemoptisis y presencia de imagen patología intracavitaria. Se puede confirmar con el cultivo de las piezas de resección pulmonar o mediante punción con aguja fina.

El aspergiloma pulmonar se puede clasificar en simple o complejo. La forma simple se presenta como una cavidad aislada, de paredes finas, rodeada de parénquima pulmonar sano. La forma compleja, la más habitual, presenta paredes gruesas, rodeadas de tejido fibrótico, con adherencias vasculares y obliteración de la cavidad pleural.

Generalmente el micetoma se localiza en cavidades en los segmentos apicales y posteriores de los lóbulos superiores (5).

En esta paciente se trata de un aspergiloma complejo localizado en el lóbulo superior izquierdo.

Con respecto al tratamiento, la Anfotericina es el antifúngico de elección. Pero recientes publicaciones han incrementado el interés en la combinación de terapias contra dicho agente (1,2).

Se ha publicado la importancia de la genética en predecir que huésped se beneficiaría de tratamiento profiláctico. Esto puede guiar opciones terapéuticas y desarrollar nuevas líneas de investigación (6).

Recientemente algunos autores enfatizan la dificultad terapéutica de la aspergilosis pulmonar, por la baja eficacia del tratamiento conservador junto a la alta morbilidad del tratamiento quirúrgico. Debido a la alta tasa de complicaciones, la cirugía debería restringirse en pacientes sintomáticos en los que se pueda realizar una lobectomía. Los resultados a largo plazo de la cirugía son buenos en casi todos los pacientes, encontrándose baja frecuencia de recurrencia de aspergilosis (2,7).

La mortalidad operatoria de la resección pulmonar es baja. La cavernostomía está asociada con mayor mortalidad y morbilidad. Por lo tanto, solo debería indicarse en pacientes con riesgo de vida donde no se puede realizar la resección (8).

Es una técnica fácil, que salva parénquima y puede ser realizada en un solo tiempo quirúrgico (5).

La mortalidad del tratamiento quirúrgico es mayor en el aspergiloma complejo dada la mayor frecuencia de complicaciones postoperatorias (4).

Los autores declaran no tener conflictos de interés.



REFERENCIAS

- (1) Detterbeck FC1, Boffa DJ, Kim AW, Tanoue LT. The Eighth Edition Lung Cancer Stage Classification. *Chest* 2017; 151(1):193-203.
doi: 10.1016/j.chest.2016.10.0108.
- (2) Muldoon EG, Streck ME, Patterson KC. Allergic and Noninvasive Infectious Pulmonary Aspergillosis Syndromes. *Clin Chest Med* 2017; 38(3):521-534.
- (3) Walicka-Serzysko K, Sands D. The clinical presentations of pulmonary aspergillosis in children with cystic fibrosis - preliminary report. *Dev Period Med* 2015; 19(1):66-79.
- (4) Lopes Ruiz Júnior R, Sobral de Oliveira F, Burgos Piotto B, Lopez Muniz F, Cataneo D, Cataneo A. Surgical treatment of pulmonary aspergilloma. *J Bras Pneumol* 2010; 36(6):779-783.
- (5) Dos Santos Marsico Pereira Da Silva P, Marsico G, Ferraz Araujo M, Soares Vannucci Braz F, Teixeira Andrade dos Santos H, Loureiro G, Fontes A. Complex pulmonary aspergilloma treated by cavernostomy. *Rev Col Bras Cir* 2014; 41(6): 406-411.
doi: 10.1590/0100-69912014006005.
- (6) Thompson GR 3rd, Patterson TF. Pulmonary aspergillosis: recent advances. *SeminRespirCrit Care Med* 2011; 32(6):673-81.
doi: 10.1055/s-0031-1295715.
- (7) Kasprzyk M, Pieczyński K, Mania K, Gabryel P, Piwkowski C, Dyszkiewicz W. Surgical treatment for pulmonary aspergilloma - early and long-term results. *Kardiochir Torakochirurgia Pol* 2017; 14(2):99-103.
doi: 10.5114/kitp.2017.68738.
- (8) Oakley R, Petrou M, Goldstraw P. Indications and outcome of surgery for pulmonary aspergilloma. *Thorax* 1997; 52(9):813-5.