Estenosis pulmonares a tabique interventricular intacto

Dres.: Wolfgang G. Goller, Gonzalo Fernández Perdomo**, Jacobo Burstin****

INTRODUCCION

Se entiende por estenosis pulmonar a toda obstrucción que asiente en cualquiera de los segmentos cardiovasculares que se extienden desde el ventrículo derecho hasta las ramas arteriales pulmonares (1, 2, 4).

Las lesiones pueden, pues, localizarse en la cavidad ventricular (fascículos musculares anómalos), en el tracto de salida ventricular (estenosis infundibular), a nivel de la válvula sigmoidea pulmonar (estenosis valvular) y a nivel del tronco de la arteria pulmonar o aún sus ramas de división, incluyendo las arterias segmentarias.

Aisladas o en combinación con otras malformaciones congénitas (comunicaciones interauriculares o interventriculares, fístulas arteriovenosas, etc.) corresponden al 20-25% de todas las cardiopatías congénitas.

En la mitad de los casos el tabique interventricular está intacto, con un origen normal de la aorta.

En esta comunicación trataremos este último tipo de malformaciones: las estenosis pulmonares a tabique interventricular intacto y que corresponden a:

1) las estenosis valvulares pulmonares (Fig. 1)

2) las estenosis infundibulares o subvalvulares por fascículos musculares anómalos (Fig. 2)

3) las estenosis supravalvulares o del tronco de la arteria pulmonar

4) las estenosis pulmonares periféricas (Fig. 3)

5) formas combinadas de las anteriores.

Etiología y embriogénesis (2)

El mecanismo etiopatogénico más aceptado para las estenosis valvulares es un defecto en el desarrollo de la parte distal del bulbo cardíaco, del que derivará la futura válvula sigmoidea pulmonar.

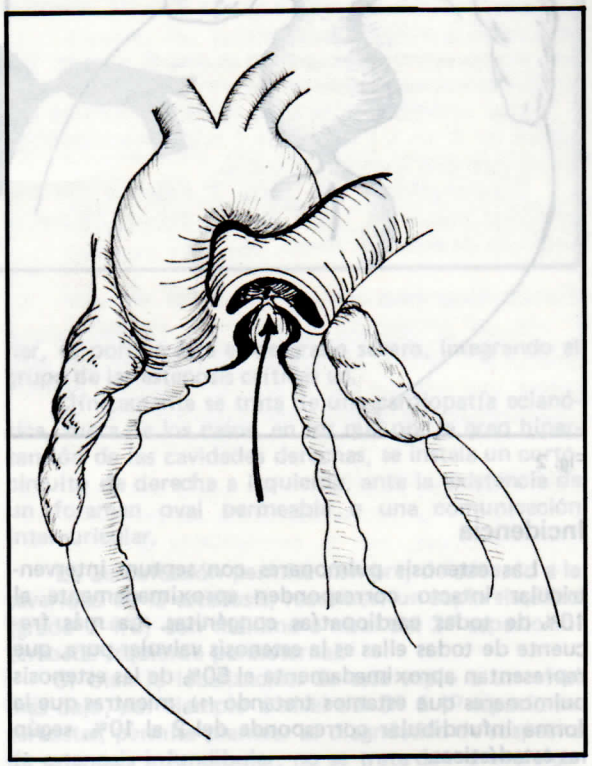

Fig. 1

La estenosis infundibular es probablemente causada por una detención en el proceso de involución del bulbo cardíaco, que normalmente es incorporado por el seno ventricular, para formar el infundíbulo o tracto de salida.

Embriológicamente se adjudica a la rubeola materna, sufrida durante los tres primeros meses de la gestación, la alteración inflamatoria y degenerativa de la arteria pulmonar y/o sus ramas de división, que llevará a la formación de los diferentes tipos de estenosis supravalvulares y periféricas.

Sigue siendo muy discutida la participación de otras infecciones virales, como factor etiológico de una endocarditis fetal, con alteración morfológica de la válvula sigmoidea pulmonar.

* Tte. 1o. Méd. Prof. Agdo. Cirugía Cardíaca. Depto. Cirugía H.C.FF.AA.

** Tte. 1o. Méd. Asistente Cirugía Cardíaca. Depto. Cirugía H.C.FF.AA.

*** Prof. Adj. Depto. Cirugía Cardíaca.

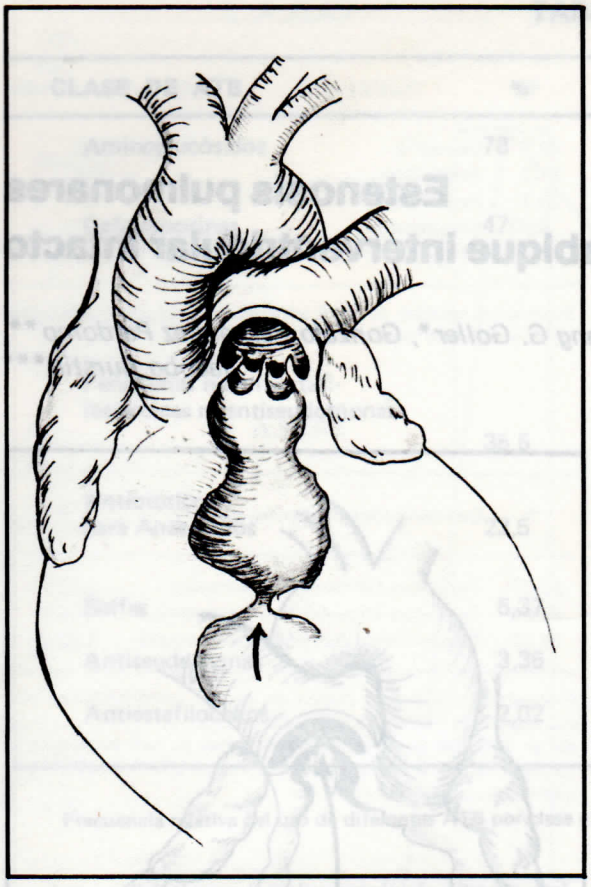

Fig. 2

Incidencia

Las estenosis pulmonares con septum interventricular intacto corresponden aproximadamente al 10% de todas cardiopatías congénitas. La más frecuente de todas ellas es la estenosis valvular pura, que representan aproximadamente el 50% de las estenosis pulmonares que estamos tratando (1), mientras que la forma infundibular corresponde del 2 al 10%, según las estadísticas.

Las estenosis supravalvulares, son más frecuentes de lo que en un principio se suponía, y la incidencia ha ido en aumento a medida que se realizan más y más estudios invasivos. De 23 casos de estenosis supravalvulares conocidas en 1959, se llegaron a registrar 339 hasta el año 1965 (2).

Breve reseña histórica (2)

La estenosis valvular fue primeramente descrita por Morgagni en 1761.

Su descripción anátomo-patológica se debe a Meckel en 1817.

Su separación de la forma cianótica fue hecha por el propio Fallot.

Elliotson en 1830 describe por primera vez la forma infundibular, mientras que la estenosis aislada de la arteria pulmonar izquierda fue reconocida en 1802 por Mangars, y nuevamente por Kessler en 1878.

Schwalbe en 1909 describió un caso de ausencia de arteria pulmonar derecha con estenosis de la izquierda. Monckeberg en 1924 señaló la asociación de estenosis de las ramas pulmonares arteriales con la estenosis valvular.

Formas anatómicas

1) **Estenosis valvular pulmonar:** (Fig. 1) Según el grado de estenosis se describen 2 grandes formas (1):

— las estenosis muy cerradas, que tienen aspecto de cono fibroso, con un orificio estrecho en la punta. Las comisuras no existen prácticamente, o simplemente están marcadas por pequeñas saliencias fibrosas en la base del cono.

— las estenosis menos cerradas, en las que se puede conservar la forma normal de tres valvas, pero en las que se visualiza la fusión fibrosa de las tres comisuras.

A diferencia de la estenosis valvular aórtica, las valvas bicúspides son más raras, habiéndose descrito como excepcionales los casos de valvas cuadricúspides.

Frecuentemente está reducido en su diámetro el anillo valvular, existiendo distalmente una estenosis postvalvular.

2) **Estenosis subvalvulares:** (Fig. 2) corresponden, bien a la estenosis infundibular, bien a la forma más rara de fascículos musculares anómalos a nivel de la cavidad ventricular derecha. Esta forma explica en algunos casos la obstrucción entre cámara de entrada y cámara de salida (malformación llamada también ventrículo derecho a dos cámaras).

Se describen 2 grandes formas anatómicas de estenosis infundibular:

— el tipo más común, caracterizado por la existencia de una banda fibrosa a nivel de la unión de la cavidad ventricular propiamente dicha y el infundíbulo.

— aquel caracterizado por la existencia de una gran hipertrofia muscular, que puede ser corta y circular, o bien a veces más larga.

c) **Estenosis supravalvulares y periféricas:** (Fig 3) se trata de estenosis vasculares o simplemente membranas, que se localizan a nivel del tronco de la arteria pulmonar o sus ramas de división.

d) **Formas combinadas:** son raras las combinaciones entre las formas valvulares e infundibulares. Es más frecuente sin embargo que la estenosis valvular severa se asocie a una hipertrofia de la crista supraventricular con obstrucción consecutiva del tracto de salida ventricular derecho.

Fisiopatología

La obstrucción, especialmente debida a las 2 primeras formas anatómicas descritas, condiciona una hipertensión ventricular, con valores elevados; excepcionalmente se llega a 200 mmHg. Ello lleva a una hipertrofia ventricular concéntrica primero, y luego, por insuficiencia tricuspídea, a una dilatación



Fig. 3

e hipertrofia auricular. Cuando coexiste un foramen oval permeable o una comunicación interauricular, se puede instalar un cortocircuito de derecha a izquierda.

La American Heart Association ha dado a conocer en el año 1977 una división de acuerdo al gradiente tensional pre- y postestenótico, en la que se distingue:

a) estenosis leve: gradiente menor de 25 mmHg.

b) Estenosis moderada: gradiente entre 25 - 50 mmHg.

c) estenosis significativa: gradiente entre 50 - 80 mmHg.

d) estenosis altamente significativa: gradiente mayor de 80 mmHg.

Los autores alemanes establecen 3 tipos (4):

a) estenosis leve: gradiente menor de 30 mmHg.

b) estenosis moderada: gradiente entre 30 y 80 mmHg.

c) Estenosis grave: gradiente mayor de 80 mmHg.

Cuadro clínico

El diagnósitico en los casos leves y moderados es el resultado de un estudio de rutina, ya que los niños tienen un desarrollo pondoestatural normal.

Con el aumento del grado o severidad de la estenosis puede instalarse una fatigabilidad progresiva, disnea, dolores precordiales, cuadros sincopales o hipoxia.

Cuando en un lactante se instala un cuadro de descompensación cardíaca por una estenosis pulmonar, es porque ésta es de grado severo, integrando el grupo de las estenosis críticas (4).

Clínicamente se trata de una cardiopatía acianótica, fuera de los casos, en los que por la gran hipertensión de las cavidades derechas, se instala un cortocircuito de derecha a izquierda, ante la existencia de un foramen oval permeable o una comunicación interauricular.

La auscultación permite siempre, de acuerdo a la severidad de la estenosis, reconocer un soplo sistólico (grado 2-4/6) con máximo a nivel del 2º espacio intercostal izquierdo paraesternal.

Si bien la localización de este soplo a un nivel más bajo, por ejemplo a nivel del 3º ó 4º espacio intercostal, permite plantear el diagnóstico de sospecha de estenosis infundibular, no se trata de manera alguna de un dato clínico absoluto.

La palpación permite en algunos casos reconocer (o comprobar) un frémito precordial.

Parece ser característica la existencia de un click de eyección, inmediatamente después del primer tono, fundamentalmente en las estenosis leves y moderadas. Existe además un desdoblamiento del 2º tono, que en el fonocardiograma se hace más prolongado a medida que aumenta el gradiente, lo que constituye una medida indirecta de la severidad de la estenosis.

Estudio radiológico de tórax

Generalmente el tamaño cardíaco es normal y si bien en casos de estenosis severas se puede insinuar una cardiomegalia, no existe una relación evidente entre tamaño radiológico y gradiente. La saliencia del arco pulmonar evidencia una dilatación posteste-

nótica, sin que ella tenga una relación directa con el grado de estenosis.

El árbol vascular pulmonar es normal, excepción hecha ante la instalación de un cortocircuito de derecha a izquierda, o porque la estenosis severa condiciona una disminución del volumen minuto cardíaco.

Electrocardiograma

En los casos de estenosis leve o moderada el electrocardiograma es normal. En los casos más severos aparecen alteraciones electrocardiográficas, como por ejemplo desviación del eje eléctrico a derecha y aumento de la onda P.

La relación R/S en derivaciones V1 a V6 puede ser indicador del grado de la estenosis. En las estenosis leves R es más pequeño o igual a S en V1, mientras que en V6 la onda S es pequeña.

En las estenosis severas se ve una R pura en V1, siendo de menor tamaño en V6.

Una inversión de la onda T en V1 con una amplitud de R en V1 menor de 1 mV es característico de las estenosis leves o moderadas.

Contrariamente una onda T negativa con una amplitud mayor de 1 mV en V1, deben plantear la sospecha de estenosis severa. (4).

Ecocardiograma

Poco se obtiene con el eco unidimensional (modo M). Mismo el bidimensional no permite establecer una relación con el gradiente, pero sí permite reconocer la morfología y motilidad valvular.

Cateterismo cardíaco

Permite la determinación de las presiones pre-y postestenóticas, con el consiguiente gradiente tensional. Mediante el registro de curvas de presión, retirando el catéter de la arteria pulmonar en dirección al ventrículo derecho con control radioscópico simultáneo, se puede determinar la exacta localización de la estenosis, en algunos casos se ha llegado a diagnosticar la existencia de fascículos musculares anómalos (2).

Angiocardiografía

Es el método de elección para el seguro diagnóstico topográfico de lesión, aunque no es absolutamente imprescindible en todos los casos, pudiendo ser peligroso en niños gravemente enfermos, con insuficiencia cardíaca congestiva (estenosis críticas).

Permite reconocer con mucha precisión la morfología valvular, su motilidad, el engrosamiento valvular. Cuanto más severa la estenosis valvular, tanto más evidente la hipertrofia de la crista supraventricularis. Asímismo se dibuja claramente el segmento sub y supravalvular.

Tratamiento (1,2,4,5)

La simple sospecha clínica de existencia de estenosis pulmonar obliga, salvo algún caso muy grave (por ejemplo en el niño con estenosis crítica), a la realización de un cateterismo para determinar el gradiente tensional, aunque no haya sintomatología manifiesta. Existiendo síntomas no se puede, por otro lado, prever el tiempo de aparición de una insuficiencia cardíaca derecha, por lo que, fundamentalmente en el lactante, deberá tenderse rápidamente a la eliminación del obstáculo.

Un gradiente tensional por encima de 50 mmHg es indicación absoluta de operación.

En el momento actual, salvo excepciones, la intervención quirúrgica se realizará con el uso de la máquina de circulación extracorpórea.

La estenosis valvular se corregirá por abordaje supravalvular, mediante arteriotomía pulmonar vertical y consiguiente comisurotomía.

La resección de una estenosis infundibular se realizará por ventriculotomía y resección de las bandas musculares hipertróficas o de la membrana fibrosa, complementando el diámetro del tracto de salida con el uso de un parche de pericardio o de material plástico, si fuera necesario.

Las estenosis supravalvulares pueden ser corregidas cuando se localizan en los grandes vasos; las estenosis periféricas son inoperables.

Pronóstico

Estenosis leves y moderadas con gradientes tensionales por debajo de 50 mmHg no son pasibles de tratamiento quirúrgico, pero exigirán siempre el control periódico del paciente.

Como siempre, frente a toda cardiopatía, debe iniciarse la profilaxis por posible endocarditis, erradicando los focos sépticos bajo tratamiento antibiótico.

La mortalidad global es baja, oscila entre un 3 a un 5%.

Si bien la comisurotomía puede llevar a cierto grado de insuficiencia valvular, ella nunca llega a ser hemodinámicamente significativa. Igualmente se obtienen buenos resultados hemodinámicos con la infundibulectomía o la resección de bandeletas musculares anómalas.

Casuística

Han sido operados con circulación extracorpórea 6 casos de estenosis pulmonares a tabique interventricular intacto: 5 correspondieron a estenosis valvulares pulmonares, a los que se abordó por arteriotomía supravalvular longitudinal, realizándose en todos los casos una comisurotomía, hasta obtener un buen pasaje del explorador, y un descenso evidente del gradiente tensional. El caso restante correspondió a una estenosis subvalvular por la existencia de una banda fibrosa a nivel de la unión de la cavidad ventricular propiamente dicha y el infundíbulo. Se procedió a la resección de esta banda fibrosa.

En todos los casos los resultados obtenidos han sido satisfactorios, sin complicaciones postoperatorias inmediatas ni alejadas y actividad física normal.

RESUMEN

Las estenosis pulmonares congénitas con tabique interventricular intacto se dividen en formas valvulares (la más frecuente), subvalvulares (infundibular o por existencia de fascículos musculares anómalos), y supravalvulares, de los grandes troncos o periféricos de las arterias pulmonares segmentarias.

Corresponden aproximadamente al 10% de todas las cardiopatías congénitas.

El gradiente tensional pre y postestenótico, siempre que sea mayor de 50 mmHg, definirá la oportunidad operatoria.

Los resultados quirúrgicos, especialmente de las formas valvulares y subvalvulares son buenos, tanto por el resultado hemodinámico como por el bajo índice de mortalidad.

SUMMARY

The obstructive lesions of the right ventricle and pulmonary arterial tree with intact ventricular septum may involve the pulmonary valve, the right ventricular cavity by anomalous muscle bundles, the right ventricular outflow tract (infundibular stenosis) and the pulmonary trunk or pulmonary arterial branches.

The incidence corresponds approximatively 10% of all congenital cardiac anomalies.

Systolic pressure gradients exceeding 50 mmHg between pre-and poststenotic segments will determine surgical treatment.

The prognosis of surgical treatment is very good, with a global mortality index of 3-5%.

RESUME

Les sténoses pulmonaires a septum interventriculaire intact se présentent sous des formes valvulaires, les plus fréquents, sousvalvulaire, susvalvulaires, du tronc de l'artére pulmonaire ou des sténoses de branches artérielles pulmonaires.

Ils représentent le 10% de toutes les cardiopathies congénitales.

Les sténoses doit être opérée lorsque le gradient systolique est supérieur a 50 mmHg.

Les résultats du traitement chirurgicale sont dans l'ensemble bons.

La mortalité globale est de 3-5%.

BIBLIOGRAFIA

1. **Blondeau Ph:** Sténoses pulmonaires a septum intact. In: Ch. Dubost y A. Carpentiere: "Chirurgie du coeur droit". Actualités de chirurgie cardioo-vasculaire de l'hospital Broussais. Masson, Paris, 1980;85.

2. **Emmanouilides GC:** Obstuctive lesions of the right ventricle and pulmonary arterial tree. En Moss AJ y Adams FH: Heart diseases in infants, children and adolescents. Ed. The Williams and Williams Co. Baltimore, 1968; 451.

3. **Gray SW, Skandalakis JE:** Anomalías congénitas (Embriogénesis, diagnóstico y tratamiento) Cap. 24: "El corazón. Anomalías de la válvula pulmonar y del infundíbulo ventricular derecho, 788.

4. **Hagel KJ:** Pulmonalstenose mit intaktem Ventrikelseptum. Der Kinderarzr. 1980; 11: 493.

5. **Hurst WJ, Logue RB:** "The Heart". Ed. Mcgr w-Hill, Inc. New York, 1966; 368.