



Rehabilitación Mandibular Diseño y Realización

Mayor (O) Carlos Russo

RESUMEN

El objetivo del siguiente trabajo es; permitir, sobre la base de los datos clínicos e imagenológicos, obtener un protocolo piloto para el tratamiento y rehabilitación del enfermo maxilectomizado.

El diseño predefinido y secuencial, en este tipo de recurso, es capaz de permitir una mejor realización técnica de una **prótesis mandibular individual interna**.

Son muchos los pacientes en los que la reparación de una pérdida de sustancia ósea por el método reconocido como ideal; el auto-injerto, no es siempre posible, al menos inmediatamente. En este tipo de intervenciones quirúrgicas, frecuentemente efectuadas debido a tumores, no se ofrecen siempre las condiciones locales y/o generales favorables, para la realización de un injerto óseo del propio enfermo.

Son estos, los casos de ciertas resecciones quirúrgicas mandibulares (hemi-resección, arco anterior, etc.), en el que el método de diseño propuesto, permite realizar con éxito la reposición protésica del segmento mandibular que es necesario resear.

Son cada vez más frecuentes los casos en que la utilización de endoprótesis o prótesis internas con materiales bio-compatibles, son capaces de permitir solucionar con eficacia el inconveniente de la reparación, ante la contraindicación de realizar un injerto de hueso homólogo.

Frente a la necesidad de realizar este tipo de cirugía ósea mandibular y en la búsqueda de ofrecer una solución rehabilitadora, desarrollamos en nuestro medio, el diseño y la confección personalizada e individual de una prótesis mandibular reparadora interna de sustitución ósea.

PALABRAS CLAVE: Aloplásticas
 Monómero
 Polimerización
 Oseointegración
 Titánio

SUMMARY

The objective of this paper is, on the basis of clinical and image data, to obtain a pilot protocol for the treatment and rehabilitation of the maxilectomized patient.

The pre-defined and sequential design, in this kind of resource, allows for a better technical execution of a inner individual mandibular prosthesis.

There is a great amount of patients for whom the reparation of a bone substance loss by this method is ideal; the auto-graft is not always possible, at least immediately. In this kind of surgical interventions, frequently performed due to tumors, favorable local and/or general conditions are not always present for the execution of a bone graft from the same patient. These are the cases of certain mandibular surgical resections (hemi-resection, anterior arch, etc.), where the suggested design method allows for the successful prosthetic replacement of the mandibular segment which is necessary to resect.

Cases are increasingly frequent, where the use of an endoprosthesis or inner prosthesis with bio-compatible materials can efficiently solve the problem set by the reparation, when the homologous bone graft is not advised.

Faced to the need to perform this kind of mandibular bone surgery, and trying to offer a rehabilitation solution, we have developed in our environment, a tailored and individual design and preparation of an inner mandibular prosthesis for bone substitution.

KEY WORDS: Alloplastic
 Monomer
 Polymerization
 Osseointegration
 Titanium

Rehabilitación Mandibular – Diseño y Realización

INTRODUCCION

Consideraciones Clínico - Quirúrgicas

La reconstrucción mandibular está indicada cuando se interrumpe la continuidad del arco mandibular, ya que la deformidad facial que se produce, conlleva graves inconvenientes.

Las resecciones quirúrgicas que interesan la rama montante y a un segmento más o menos amplio de la rama horizontal o cérvico facial, perturban la estática mandibular y la mayor parte de las veces, causan graves problemas al enfermo con consecuencias funcionales, estéticas, psicológicas y sociales.

Etiología

Las pérdidas de sustancia de la mandíbula se pueden dividir en tres grupos:

- 1º **Traumáticas**
- 2º **Patológicas**
- 3º **Quirúrgicas**

1º Las pérdidas de sustancia por causas **traumáticas**: Son debidas a traumatismos graves (balísticos, accidentes de tránsito, accidentes laborales, etc.). Entrañan la desaparición de un segmento óseo más o menos importante o la eliminación secundaria de esquirlas o secuestros óseos. Se acompañan generalmente, como es el caso de los traumatismos balísticos, de lesiones de las partes blandas.

2º Las pérdidas de sustancia **patológicas**: Son debidas generalmente a una necrosis ósea, cuyo origen puede ser:

- infeccioso (osteomielitis, osteítis específica o no);
- tóxico (fósforo, mercurio, arsénico)
- por agentes físicos (osteoradionecrosis por irradiaciones profesionales).

3º Las pérdidas de sustancia **quirúrgicas**: Son debidas a resecciones óseas realizadas para suprimir un tumor, en donde no es posible otro tipo de tratamiento. Obedecen a patologías de carácter invasivo y generalmente recidivantes, tales como:

- tumores malignos (epiteliomas, osteosarcomas etc.) o
- pseudo malignos (querato quistes), e inclusive algunos
- tumores benignos, de consideración localmente maligna por su carácter altamente recidivante (ameloblastomas).

La cirugía reparadora se enfrenta diariamente a la necesidad de conservar y devolver la integridad morfológica, funcional y estética a todos aquellos enfermos que por una u otra causa la han perdido.

El problema de las reconstrucciones mandibulares no es nuevo, desde los comienzos de la cirugía reconstructiva fueron utilizados procedimientos que van desde la utilización de materiales metálicos, a los homo y hetero injertos.

El conocimiento de las técnicas y/o procedimientos quirúrgicos, cada vez más ambiciosos, conjuntamente con el advenimiento de materiales y tecnologías disponibles hoy, motivan a los especialistas, en la búsqueda y elección de nuevas alternativas terapéuticas para el logro de la solución de estos complejos casos. (1,2,3)

Autores como Cantor y Curtis (4,5,6) clasificaron los defectos de la mandíbula en 6 diversas categorías basadas en el grado del defecto y el método de restauración:

- Clase I - Alveolectomía radical con preservación de la continuidad de la mandíbula.
- Clase II - Resección lateral de la mandíbula, distal al área dentada.
- Clase III - Resección lateral de la mandíbula a la línea media.
- Clase IV - Injerto lateral del hueso y reconstrucción quirúrgica.
- Clase V - Injerto anterior del hueso y reconstrucción quirúrgica.
- Clase VI - Resección de la porción anterior de la mandíbula, sin reconstrucción quirúrgica.

De los tratamientos protésicos bucales, los que guardan relación con el maxilar inferior se constituyen como los de pronóstico más desfavorable (7) por las siguientes razones:

- la presencia de la lengua,

- la existencia de saliva,
- la precaria retención de la apófisis alveolar,
- ser el órgano que efectúa los movimientos mandibulares.

Unido a ello, si los elementos anatómicos existentes se ven agredidos por un tratamiento quirúrgico mutilante, se comprende la necesidad de aunar esfuerzos que contribuyan a la rehabilitación, debiendo existir una muy precisa interrelación quirúrgico-protética.

Los defectos por pérdida mandibulares, pueden ser de dos tipos:

- ▶ Pérdida parcial de la mandíbula (hemimandibulectomía)
- ▶ Pérdida total de la mandíbula (mandibulectomía)

En las resecciones mandibulares extensas, debe establecerse una distinción entre los disturbios inmediatos y las repercusiones tardías.

Dentro de los inmediatos, si no fue prevista ninguna aparatología, las alteraciones funcionales y estéticas son considerables.

Dentro de la boca se observa:

- laterodesviación de 1 a 2 cm. de la arcada sana hacia el lado afectado;
- pérdida de las referencias articulares dentarias con la arcada superior;
- desaparición de los elementos de sostén del piso de boca (milohioideo, digástrico, músculos genianos, aponeurosis cervical mediana).
- pérdida de hueso y dientes de la hemiarcada afectada, determinando la unión de la cara lateral de la lengua, piso de boca y la mucosa de la mejilla.
- desaparición de parte de las inserciones de los músculos de la lengua.
- desinserción lateral de los músculos de la articulación de la palabra.

Fuera de la boca, las connotaciones más importantes son:

- limitación de la apertura bucal; y deformaciones antiestéticas “boca de serpiente”, durante la misma.
- pérdida de sustancia con la consecuente carencia del apoyo a los tejidos blandos del lado afectado
- aplasia de los tejidos;
- borramiento del ángulo mandibular (gónion);
- desviación del mentón y la línea media, hacia el lado afectado;
- descenso de la comisura del lado afectado
- incontención de saliva

El resultado de estos desórdenes, genera diferentes grados de perturbaciones:

- fonéticas,
- estéticas,
- masticatorias
- respiratorias,
- deglutorias, que aparecen inmediatamente después de la cirugía y que pueden complicar su evolución y
- diferentes grados de trastornos psicológicos, familiares y sociales (laborales, económicos, etc.)

OBJETIVOS

En el presente trabajo se buscan los siguientes objetivos:

- ▶ **elaboración de un protocolo para el tratamiento y rehabilitación del paciente hemi-mandibulectomizado.**
- ▶ **fijación de pautas pre-definidas y secuenciadas para el diseño y la técnica de rehabilitación.**
- ▶ **obtención de una prótesis mandibular interna individual, con un costo económico inferior al de los otros recursos clásicos ya mencionados.**

Rehabilitación Mandibular – Diseño y Realización

ANTECEDENTES

La opción de colocar un injerto de otra parte del cuerpo del propio paciente (costilla, cresta ilíaca o peroné) con el trasplante de tejido óseo vascularizado (colgajos libres, óseo musculares y óseo miocutáneos) o la utilización de hueso heterólogo de “banco”, para la reconstrucción de segmentos mandibulares, siempre que sea posible, debe ser la elección de preferencia.

Sin embargo, en muchos casos, no está aconsejado realizar este tipo de intervención en enfermos añosos, anémicos, desnutridos o donde los medios de defensa son precarios como en; la diabetes mellitus incontrolada, la post-radiación terapéutica, la inmunodeficiencia, las cardiopatías y las enfermedades debilitantes.

En tales situaciones, un traumatismo quirúrgico tan importante, puede llevar a una disminución de la ventilación pulmonar y a una insuficiencia de la rehidratación, poniendo en juego el pronóstico vital. (8)

Las inclusiones aloplásticas, como fue dicho, están indicadas cuando no es recomendado el auto injerto óseo, y sólo cuando se pueda establecer una perfecta interrelación quirúrgico protética.

Endoprótesis

Las tentativas de reparación aloplástica de las pérdidas mandibulares vienen de épocas remotas, sin embargo, según la literatura, se le atribuye al cirujano-dentista y médico francés, Claude Martin, ser el primer profesional de la salud en confeccionar una prótesis mandibular, con características anatómicas para tal fin, en vulcanita, en el siglo XIX.

En nuestro continente, fue el Profesor brasileño, Antonio Souza Cunha el precursor de la prótesis reparadora inmediata interna, en 1922. (9)

El rol de una endoprótesis es el de reconstruir inmediatamente el segmento óseo resecaado sin que el libre juego y equilibrio de la mandíbula se vea perturbado.

Se hace posible así, la reubicación de los músculos sobre un soporte rígido y que los planos de apoyo del piso de boca se reconstituyan anatómicamente.

Una alimentación casi normal puede realizarse a las 24 a 48 horas de la intervención y la ventilación pulmonar se restablece normalmente sin riesgo de edema perilaríngeo o caída de la lengua hacia atrás.

Posteriormente, la ausencia de trastornos estéticos, la recuperación de una función masticatoria eficaz, ejercen un efecto psicológico muy favorable, permitiendo que rápidamente el enfermo pueda incorporarse a su medio social.

Muchos autores coinciden en que el éxito de este tipo de rehabilitación dependerá de:

- la presencia de la porción anterior de la mandíbula
- la cantidad y calidad de los tejidos de recubrimiento
- la presencia de dientes
- las relaciones inter-alveolares
- experiencia protésica anterior
- decisión del paciente para enfrentar la rehabilitación.

MATERIALES Y METODO

El presente trabajo de rehabilitación fue realizado sobre tres pacientes, que presentaron una patología tumoral que obligó a la realización de amplias resecciones mandibulares.

Se tomaron las siguientes consideraciones para la selección de los pacientes:

1. aquellos pacientes cuya enfermedad pudiera controlarse;
2. enfermos en los que la reconstrucción mandibular fuera requerida para reparar un defecto que involucrara a la mitad o un tamaño aproximadamente a este;
3. situaciones en que se tuviese dificultades para adquirir los materiales convencionales;
4. pacientes en que por declaración por consentimiento informado, autorizaran para ofrecerles el procedimiento antes de enfrentarse a una

deformidad inevitable por la resección mandibular sin reconstrucción;

5. pacientes sin distinción de edad ni sexo.

REPORTE CLINICO

⇒ **Caso del paciente N° 1;**

Se trata de un paciente, de sexo masculino, M.F.T., de 25 años de edad, que consultó por primera vez en su Mutualista, aquejado de una serie de trastornos en la masticación, manifestados como: “fuerte dolor y sensación de fractura en el lado izquierdo de su mandíbula, durante la masticación”. Fig. 1.

Efectuado el examen clínico, se solicitan estudios radiográficos:

El informe radiológico dice:

“lesión ósea quística expansiva, topografiada en el ángulo y rama montante de la mandíbula izquierda, de 6cm. X 3 cm X 3,5 cm. en los ejes longitudinal, transverso y anteroposterior respectivamente, multilocular, de forma polilobulada, de superficie lisa”.

“Hay importante compromiso de la cortical perilesional, con interrupción y desaparición de la misma. Su espesor máximo es de 4-5 mm a nivel del sector posterior de la rama montante. Hay desplazamiento y abombamiento del músculo masetero adyacente”.

“Las partes blandas periostales son de densidad homogénea”.

*“En suma : Imagen quística expansiva mandibular izquierda que por sus caracteres puede corresponder a un **QUERATOQUISTE**, que presenta aumento de sus dimensiones con respecto a control previo”.* Fig. 2, 3 y 4.

El queratoquiste - Es una entidad patológica de origen odontogénico, encontrándose actualmente en discusión su categorización o no como tumor maligno. Su comportamiento local muy invasivo y altamente recidivante lo hace desde el punto de vista terapéutico considerarlo como maligno, pese a no producir metástasis en otras partes del cuerpo. El tratamiento en consecuencia debe ser radical, lo cual conlleva a la resección quirúrgica del hemi maxilar enfermo.

Diagnóstico diferencial – Es realizado con respecto al Ameloblastoma. Entidad, de igual origen odontogénico, cuyo aspecto radiológico es similar, pero sin el contenido líquido del queratoquiste.

El diagnóstico final es: **QUERATOQUISTE**

La conducta terapéutica es similar en ambas patologías, debiendo ser siempre radical.

Se integra un equipo multidisciplinario:

- un médico y odontólogo cirujano máxilo facial,
- un odontólogo especialista en patología máxilo facial
- un especialista anatómo patólogo,
- un odontólogo especialista en imagenología maxilo facial
- un odontólogo especialista en prótesis maxilo facial.

Estudiados los exámenes clínicos y para-clínicos auxiliares, son evaluados, discutidos y por último consensuados por parte del equipo actuante; la oportunidad y los límites de la resección, y el tipo más conveniente de reconstrucción.

La intervención quirúrgico-protética, es planificada previéndose llevar a cabo una escrupulosa sincronización, por parte de las diferentes especialidades actuantes.

Se estipula, para este enfermo, la siguiente estrategia terapéutica:

PLAN DE TRATAMIENTO (Caso N° 1)

- **Resección quirúrgica de la hemimandíbula izquierda afectada**, con amplio margen de seguridad. Se determina la osteotomía entre el canino y el primer premolar izquierdo (piezas dentales; 33-34) (Clase II de Cantor y Curtis).
- **Colocación de una prótesis mandibular reparadora interna acrílica, confeccionada previamente.**
- **Instalación de aparatos guías intra orales.** Cuando se indica una prótesis mandibular interna, aparatos ortognáticos de anclaje dental, pueden complementar el tratamiento.

Su descripción y propósitos se detallan más adelante.

Rehabilitación Mandibular – Diseño y Realización

⇒ Caso del paciente N° 2;

Se trata de una paciente de sexo femenino, M.S.T., de 64 años de edad, que consulta, aquejada por una serie de prolongados trastornos dolorosos en la boca, en la Policlínica Odontológica del Servicio Nacional de Sanidad Policial.

Efectuados los exámenes clínicos y radiográficos le es diagnosticado: CARCINOMA en la región lateral derecha del maxilar inferior. Fig. 5 y 6.

Confirmado este diagnóstico, son estudiados, discutidos y consensuados los límites y oportunidad de la resección y el tipo más conveniente de rehabilitación, se planifica la intervención.

Es conformado, un equipo multidisciplinario integrado esta vez por:

- un médico Cirujano Otorrinolaringólogo,
- dos Odontólogos Cirujanos maxilofaciales
- un Técnico especialista en Imagenología maxilo facial
- un Odontólogo especialista en Prótesis Maxilo Facial.

La estrategia terapéutica a llevar a cabo en este enfermo es la siguiente:

PLAN DE TRATAMIENTO (Caso N° 2)

- **Resección quirúrgica de la hemimandíbula izquierda afectada**, con amplio margen de seguridad. Se determina la ubicación de la osteotomía en la línea media mandibular. (Clase III de Cantor y Curtis).
- **Colocación de una prótesis mandibular reparadora interna, acrílica, confeccionada previamente.**

⇒ Caso del paciente N° 3;

De sexo masculino, J.C., de 66 años de edad, afiliado a una entidad mutual, consulta en ésta por: pérdida de sensibilidad del lado izquierdo inferior del rostro.

Diagnóstico clínico: Parcialmente desdentado inferior. Gran lesión que involucra zona posterior de cuerpo y rama craneana.

El informe anatómo patológico dice:

“Corresponde a un AMELOBLASTOMA folicular y plexiforme. Pudiera tratarse de la variedad uniuística de ameloblastoma, debiendo esperarse al examen completo del material”.

El informe radiológico dice:

“Proceso patológico de características expansivas que involucra la parte posterior de la rama horizontal del maxilar inferior, lado izquierdo, que se extiende algo a la porción inferior de la rama vertical. En esos niveles hay imagen de hueso soplado. El aspecto puede corresponder a un tumor de lenta evolución. No hay signos de extensión lesional a partes blandas. La deformación ósea protruye hacia la cavidad y a la región del masetero”. Fig. 7 y 8.

Confirmado el diagnóstico, es conformado, un equipo multidisciplinario conformado por los mismos integrantes que en el Caso del enfermo N° 1:

PLAN DE TRATAMIENTO (Caso N° 3)

- **Resección quirúrgica de la hemimandíbula izquierda afectada**, con amplio margen de seguridad. Se determina la ubicación de la osteotomía a una distancia de 40 milímetros de la línea media. (Clase II)
- **Colocación de prótesis mandibular reparadora interna acrílica.**
- **Confección de un juego de prótesis dentales superior e inferior.** Dichas prótesis ofician como aparatos guía en la apertura y cierre mandibular, impidiendo toda latero desviación. Se pueden utilizar además como elementos de fijación intermaxilar durante el acto quirúrgico y el postoperatorio inmediato. (Se describen más adelante).

MATERIALES

PARA LA REALIZACION DE LA PROTESIS INDIVIDUAL

Condiciones para una buena tolerancia:

La prótesis interna para ser bien soportada debe responder a ciertas condiciones físicas y biológicas.

(10)

Su confección debe ser esmerada y seguir todos los requisitos necesarios para ser colocada en el medio interno:

1° **Debe estar construida con materiales perfectamente tolerados por los tejidos.**

Para obtener una cicatrización óptima, son necesarios materiales aloplásticos perfectamente aceptados por los tejidos. Una revisión de la literatura en cuanto a los materiales aloplásticos de reemplazo mandibular, muestra que tradicionalmente reconoce tres grupos: **metálicos, plásticos, o mixtos.**

• **Componentes metálicos**

Los metales para la reconstrucción mandibular fueron introducidos a principios de 1900.

El oro, aluminio, la plata, el bronce todos han sido utilizados en forma de alambres o placas. El acero, el cobre, el zinc, el níquel se han utilizados solos o en combinación. Se ha comprobado que tienen una resistencia inadecuada o una intolerancia tisular para su uso como implantes.

Implantes de metal fundido fueron disponibles en 1930 cuando el Cobalto, el Cromo y otras aleaciones comienzan a ser usadas en la reconstrucción esquelética.

Aleación en ACERO INOXIDABLE.

Es la aleación de implante bio-médico por excelencia. Predominante por su muy buena calidad de pulido, resistencia a la corrosión, con ausencia de oxidación, siendo maleable, fácil de perforar y doblar.

Cuatro tipos de acero inoxidable en aleación pueden ser producidos: el Ferrítico, el Martensítico, el Austenítico y las precipitaciones que endurecen el metal mezclándolo con diferentes combinaciones de Hierro.

El Cromiun o Cromo es uno de los componentes de la aleación de acero inoxidable más usada. El Cromo y el Cobalto en aleación se aislaron en 1735 como un metal y no fue hasta los años 1900 que esta aleación encontró usos industriales, pues su forma pura no es muy dúctil, ni resistente a la corrosión.

Con la adición de otros elementos como Hierro, Tungsteno, Molibdeno, Carbón, Níquel, se han desarrollado ventajas en sus propiedades obteniéndose; el Vitallium derivado de la aleación de varios de estos componentes, de uso hoy en día, ya que son muy fuertes y bien tolerados. Posee propiedades tales como neutralidad eléctrica, ausencia de oxidación y adquieren pulido perfecto pudiéndose colar fácilmente. Por el contrario, no son maleables ni dúctiles.

A base de TITANIO.

Descubierto originalmente en 1791 no fue considerado útil hasta 1930 cuando comercialmente fue posible su extracción y desarrollo. El peso del Titanio es 60% menor al acero. Muy liviano, tiene una gama de propiedades mecánicas tales como: alta resistencia a la corrosión, excelente bio-compatibilidad y comprobada óseo integración, no es tóxico, de alta resistencia, libre de estática a los rayos X.

Tiene como limitación un muy alto costo y ser muy difícil de adaptar y cortar.

Fue en 1940 cuando por primera vez el Titanio fue implantado en animales de laboratorio, demostrándose que no sólo era bien tolerado sino que también había una tendencia del hueso a crecer en contacto con él (Oseointegración). Las aplicaciones neuroquirúrgicas y ortopédicas vinieron muy rápidamente. Las aleaciones posteriores del Titanio con Aluminio y Vanadio han mejorado sus propiedades, transformándolo en una alternativa muy viable para la mayoría de las aplicaciones ortopédicas. (11)

Las piezas metálicas de reconstrucción mandibular en este material son fabricadas de manera industrial por diferentes firmas comerciales, destinadas al suministro de materiales quirúrgicos. Confeccionadas en forma de placas perforadas, se comercializan en distintas longitudes "standard" pudiendo en algunos casos, reproducir el cóndilo mandibular en forma de esfera. Fig. 9 y 10.

Son fijadas a la hemimandíbula sana por medio de tornillos quirúrgicos.

Rehabilitación Mandibular – Diseño y Realización

Todos los materiales metálicos utilizados para la confección de una misma prótesis (placas de síntesis, tornillos) deben ser de la misma naturaleza, de lo contrario, se producen fenómenos electrolíticos que entrañan reacciones tisulares de tipo inflamatorio, lisis ósea y eliminación de la pieza protética. (12)

• Componentes plásticos

En base a la HIDROXIAPATITA

Desde hace varios años se han realizado una gran cantidad de investigaciones en busca de un material sustituto de hueso, que cumpla con los postulados emitidos por Scales (1953) y Ashley (1967) de que no sean modificados por los tejidos blandos, no causar reacciones inflamatorias, ser esterilizable, no sufrir desplazamiento carcinogénico, etc.

En los últimos años la hidroxiapatita ha sido sometida a numerosas investigaciones. Es un material cerámico de fosfato de calcio totalmente compatible y poco tóxico, que puede presentarse como un compuesto policristalino, denso o poroso que se convierte en parte integral del tejido vivo.

La hidroxiapatita es el principal componente mineral del hueso, por lo que las diferentes formas sintéticas obtenidas han resultado ser química y cristalográficamente similares, de ahí que hayan recibido una atención especial para su uso como sustituto del tejido óseo.

La hidroxiapatita, sobre todo en forma de gránulos, ha sido de gran utilidad en este tipo de afecciones; en nuestro país se ha empleado para rellenar cavidades quísticas periapicales defectos óseos creados por tumores de los maxilares, como el propio ameloblastoma mandibular, odontomas y zonas osteomiélicas.

Los resultados fueron excelentes, pues se ha comprobado una oseointegración en el 100 % de los casos, lo que indica, por lo bien tolerado, que el material es altamente compatible con el tejido óseo, y que las pequeñas alteraciones encontradas son inherentes al trauma quirúrgico y no como respuesta adversa al material.

Muchos han sido los materiales utilizados para solucionar defectos óseos, con el objetivo de suturar sobre una superficie firme, evitar empaquetar tiras de gasas, evitar el crecimiento invertido de tejidos, evitar las infecciones.

Ante la gran pérdida ósea que causan estas afecciones (mandibulectomía), constituye un problema difícil de tratar, el crear el contorno fisiológico en una pieza protética única con este material. (13, 14)

En base a POLI METIL METACRILATO (PMMA)

Conocido generalmente como resinas acrílicas o simplemente acrílico. Material de amplia difusión en el campo odontológico y como cemento quirúrgico en el área de la cirugía traumatológica, auxilio en la reparación y cierre de la calota craneana.

Es el más importante de los polímeros derivados del ácido acrílico, producido en los años treinta, pero en escala industrial a partir de la segunda guerra mundial, se ha usado desde 1940 para reemplazo de hueso.

Es un material rígido, transparente, que posee una excepcional capacidad de transmisión de la luz, superior a la de los mismos vidrios inorgánicos. Estas características ópticas son la base de las principales aplicaciones que son enormes: desde la construcción civil, a la señalización, la industria automovilística, náutica, los electrodomésticos, muebles, aparatos para laboratorio, etc..

Ventajas del Poli Metil Metacrilato (PMMA):

- Dureza
- Rigidez
- Resistencia. No se rompe, ni fisura
- Delgadez, con una silueta y contornos perfectamente redondeados, capaces de ser aceptados en contacto con los tejidos blandos
- Estética (poco visible).
- Adaptabilidad.
- Ligereza (liviano de peso).
- Translucidez.
- Bío compatibilidad

- Estabilidad. No se altera con los fluidos corporales, permaneciendo estable con el paso del tiempo, no cambiando de color ni de textura.
- Inerte. De superficie perfectamente lisa y pulida
- No tóxico.
- Uso en combinación con diferentes metales, reforzando sus propiedades físicas.

Comercialmente, este tipo de resina acrílica (PMMA) se expide bajo forma de: **un polvo** (polímero) al cual agregado un catalizador de polimerización (peróxido de bezoilo) **líquido** (monómero) al que se le adiciona un estabilizador (hidroquinona) que facilita la conservación, pues el monómero se polimerizaría espontáneamente por efecto de la luz, el calor o el oxígeno del aire.

Al unirse, polímero y monómero, generan una reacción físico-química (polimerización) permitiendo que el material adquiriera primero un estado plástico que lo hace capaz de amoldarse, adoptando la forma que se desee, consiguiéndose luego de procesado, un producto final rígido y sólido.

En el presente trabajo, se realizaron piezas protéticas internas, confeccionadas en Poli Metil Metacrilato, de la firma (Clásico - Productos Odontológicos Ltda.) con una reconocida y especial industrialización en este campo.

De alta pureza, incoloro (libre de pigmentos con óxidos metálicos), de probada bío compatibilidad, para ser ubicado en el medio interno, requiere además, en la técnica específica de fabricación de la prótesis mandibular, un proceso controlado, de: muy lenta polimerización al calor húmedo, bajo fuerte presión y con un mínimo de monómero. (15,16)

El Poli Metil Metacrilato utilizado, se ha seleccionado teniendo en cuenta los siguientes factores:

- que su fabricación se rija por controles de calidad que a continuación se detallan.
- que se comercialice habitualmente en nuestra plaza, por firmas proveedoras de artículos dentales.
- que su costo no sea oneroso.

Wolfaardt y colaboradores en 1992 en sus afirmaciones ponen en evidencia el hecho de que los

materiales para prótesis faciales deberían tener su compatibilidad testada. Una vez que entran en contacto con los espacios interdentales, pueden causar graves daños a los tejidos, comprometiendo todo un proceso de rehabilitación facial.

Considerando las propiedades de las resinas termoplásticas, fabricadas por las firmas; DFL (Dental Fillings Ltda), y Clásico – (Productos Odontológicos Ltda.) y las aseveraciones de Wolfaardt, se han realizado estudios a través de los que se puede desarrollar el perfil clínico, para su uso en prótesis faciales.

Fisher (1956), luego de estudiar la sensibilidad alérgica de la piel y mucosa a la resina acrílica utilizada como material de confección de las prótesis dentales totales, concluyó en que el principal responsable por la reacción alérgica, es el monómero (metil metacrilato) libre. Cuando el monómero es totalmente polimerizado, no se produce reacción alérgica alguna.

El primero en realizar test de implantación subcutánea para evaluar el comportamiento de los materiales odontológicos fue Mitchell y col. en 1962 que estudió la capacidad de inducción a los tumores de 12 materiales dentales implantados subcutáneamente en animales de laboratorio.

Hasta 1972, no había una metodología sistematizada para testar biológicamente los materiales dentales, cuando la American Dental Association (ADA) y el Council on Dental Material and Devices, publicaron un documento explicando la aplicación de padrones de práctica para la evaluación biológica de los materiales dentales, pues sería de gran valor para la industria de los materiales dentales y para la Odontología, teniendo como principal objetivo, la protección del paciente.

Más tarde, la Federación Dental Internacional (FDI), en 1980, publicó un artículo con prácticas sistematizadas para el test biológico de los materiales dentales.

En 1991, Hummert & Burgers, a pedido de representantes de fabricantes de productos odontológicos, testaron las propiedades físicas de la resina acrílica PTAK Hydroplastic y concluyeron en

Rehabilitación Mandibular – Diseño y Realización

opinar que este material es de; fácil de manipulación, bajo costo y falta de toxicidad (por no liberar monómero).

Fundamentados en estos autores y con el objetivo de colaborar en un mayor conocimiento de los materiales utilizados en la confección de las prótesis faciales se ha estudiado la reacción del tejido conjuntivo subcutáneo en animales, frente a cuerpos de prueba de resina termoplástica.

La muestra fue constituida por cuatrocientos cuerpos de prueba, divididos en dos grupos a saber: grupo de control y grupo experimental.

El grupo de control - fue constituido de ochenta cuerpos de prueba de resina acrílica termopolimerizable incolora de la firma Clássico - Productos Odontológicos Ltda.

El grupo de prueba experimental fue constituido por trescientos veinte cuerpos de prueba de resina termoplástica TAK Hydroplastic fabricado por DFL.

Fueron utilizadas en esta investigación ratas de linaje Holmster (*Rattus norvegicus albinus*), con peso médio de 250 gramos, con setenta días de edad, provenientes de la Facultad de Farmacia de Matto Grosso - Belo Horizonte.

Los resultados obtenidos de acuerdo con la metodología aplicada, permite concluir que:

- La resina termoplástica no determinó reacción tisular desfavorable a 12 semanas de implantada. (17 - 23)

2° Debe ocupar un volumen lo más delgado posible.

No se debe buscar reconstruir la morfología del hueso y sí dar a la pieza “ la dimensión lineal” del segmento reseado. Son muchos los autores que opinan que es innecesario malgastar esfuerzos por tratar de imitar la anatomía del maxilar perdido, en especial el cóndilo maxilar, ya que no es posible otorgar inserción a los elementos musculares y donde la función de la prótesis es brindar apoyo y sostén a los elementos blandos y de recubrimiento, recomponiendo el perfil del rostro.

En efecto, se debe disminuir, lo más posible el volumen de la prótesis y su superficie de contacto con

los tejidos que la rodean, para mejorar así su tolerancia. Se recomienda un espesor que no pase de los 8mm.

3° Debe estar perfectamente adaptada y ser colocada en posición con el mínimo de retoques.

Una prótesis más larga o más corta, ocasionará trastornos de la articulación dentaria por véstibulo o lingu oclusión de la arcada inferior.

Si la curvatura de la pieza es incorrecta es posible que ulteriormente se produzca una luxación articular temporal.

4° Debe estar sólidamente fijada al segmento óseo mandibular.

Un mínimo juego provocará la lisis alrededor de los elementos de fijación, ocasionando un rápido aumento de la movilidad de la prótesis, que termina invariablemente en la eliminación de la pieza.

5° La prótesis debe ser perfectamente esterilizada

Con el máximo de precauciones de asepsia, esto es algo difícil de realizar dentro de la cavidad bucal. Los tejidos que rodean la prótesis deben ser suficientemente gruesos y las suturas realizadas sin tensión.

La prótesis mandibular interna mixta o combinada (metal-acrílico).

Este tipo de prótesis fue preconizada por el Dr Michele Benoist; Profesor del Colegio de Medicina y Jefe del Servicio de Estomatología y Prótesis Maxilo Facial, del Hospital de la Salpêtrière de París, Francia.

La prótesis mandibular reparadora interna de Benoist Fig. 11., esta compuesta por:

- un **esqueleto** formado por un alambre quirúrgico de Kirchner, de acero inoxidable o cromo-cobalto de 1,2 mm de diámetro, revestido por un cuerpo de poli metil metacrilato (resina acrílica) y
- una **conexión o placa** perforada de osteosíntesis, de titanio, cromo cobalto o acero inoxidable, que se fija en el fragmento óseo remanente. Ésta, puede ser una placa

de reconstrucción mandibular de 6 agujeros, donde 3 tornillos se fijan en el hueso y otros 3 tornillos se fijan a la prótesis. Algunos cirujanos prefieren utilizar solo los 3 tornillos que fijan el extremo al hueso, y que la otra mitad de la placa metálica, quede incluida al fabricarla, en el propio cuerpo de resina acrílica. Fig. 12

METODO
DETERMINACION DE LA FORMA Y LAS DIMENSIONES
PRECISAS, DE LA FUTURA PROTESIS INTERNA

Obtención preoperatoria de:

- estudios imagenológicos
- modelo facial Fig. 13
- modelos de los maxilares y arcadas dentarias Fig. 14.

Estudios Imagenológicos

1° Estudio Tomográfico Axial Computarizado (TAC) con la opción de reconstrucción Helicoidal Tri-dimensional (SIEMENS)

Se realiza un estudio TAC desde el hueso hioides hasta el peñasco de los huesos temporales.

El estudio tiene como condición que el espesor del corte imagenológico debe tener 1,8 milímetros con una distancia física entre cortes de 2 milímetros. Se realizan proyecciones helicoidales de la mandíbula con normas; inferior, frontal y laterales.

Se efectúan las mediciones anteroposterior y lateral de los cortes tomográficos.

Es posible realizar la manipulación de las imágenes de las tomografías axiales contando con un equipo como el que posee actualmente el Hospital Militar Central SOMARIS 4 versión C 10 B. (SIEMENS) y un software de imágenes.

Usando dicho software de manipulación de imágenes (Somaris 4 versión C 10 B) se procede con diferentes herramientas del programa, a realizar primero la limpieza de la imagen, lo cual consiste en eliminar de la misma todas las partes blandas, dejando solo las zonas de los “cortes” mandibulares, redimen-

sionándolas en base a un porcentaje calculado por el propio programa.

Este tipo de estudio, realizados en nuestro medio, permite un detallado análisis de la calidad, morfología y dimensiones precisas, en imágenes de calidad ósea del hueso, determinando la configuración, tamaño y distancias exactas de la pieza, que se desee estudiar. Fig. 4.

Existen hoy, prestigiosos Servicios de Proyección de Imágenes como es el caso de la “University College London Hospital”, entre otros, donde se ofrece, el planeamiento a distancia para diversos tipos de reconstrucción cráneo-facial. Tomando datos de una imagen, de una variedad muy amplia de diversas fuentes, incluso Internet, estas son manejadas de manera tri dimensional, proponiendo la mejor manera de lograr una reconstrucción quirúrgico protética. Muchas otras opciones son ofrecidas y están disponibles, incluyendo medidas, distancias y volúmenes, lineares o curvados, de regiones seleccionadas y/o divididas en segmentos.

2° Información y datos proporcionados por el análisis y estudio Telerradiográfico del cráneo:

- lateral, derecha e izquierda, para indicar el largo de la rama montante y el valor del ángulo goniano.
- en incidencia vertical, hioide/obelio, estableciendo la distancia de las cavidades glenoideas y permitiendo apreciar la curvatura de la rama horizontal. Fig. 15.

3° Radiografías panorámicas.

TECNICA PARA LA CONFECCION DE LA PROTESIS

El examen clínico y la palpación, son considerados de fundamental importancia para obtener las características faciales particulares y una acabada noción, lo más cercana posible, de la pieza a realizar.

Se marcan sobre la piel, los siguientes puntos de referencia o reperes con lápiz demográfico: Fig. 16.

- la interlínea articulación temporo-mandibular; sobre el plano de Francford (plano antropométrico, craneo-facial imaginario, de referencia, horizontal, que pasa 10mm. por encima y 13 mm. por delante de la zona media y borde anterior del trágus, al ángulo externo del ojo)

Rehabilitación Mandibular – Diseño y Realización

- el ángulo mandibular; o gónion
- sínfisis, y
- el límite anterior de la resección ósea, su referencia dentaria intra bucal es transferida sobre la piel del rostro a la altura del borde basilar, (para el caso N°1, distal de canino inferior izquierdo).

La unión de estos puntos por una línea sobre los propios tegumentos, permite acercarnos en el diseño de la futura pieza. Fig. 17.

Se traslada el trazado en el plano sagital a una hoja de cartulina transparente, conforme a la Fig. 18 y 19. Se demarcan los puntos condilar, gónion y sínfisis, registrando el ángulo mandibular.

Se adapta ahora en el paciente, en el plano horizontal a la altura del hueso hioides y con lápiz indeleble se realiza una proyección del trazado que contornea el cuerpo mandibular demarcando la proyección de los puntos gónion y sínfisis. Fig. 20 y 21.

En los casos en que el paciente ya sufrió la pérdida de una porción mandibular, se realiza el contorneado en la porción lateral opuesta.

Medidas tomadas

- a) Ángulo / sínfise.
- b) Ángulo / ángulo.
- c) Cóndilo / cóndilo.
- d) Cóndilo / ángulo.
- e) Cóndilo / sínfise.

Es utilizado, un alambre en acero inoxidable, de calibre 20/10 mm o alambre quirúrgico de Kirchner, para conformar la silueta de esa parte de la mandíbula. Se modela con alicates apropiados dicho alambre en los tres planos del espacio, siguiendo el contorno óseo facial, con guía de la palpación, del trazado efectuado sobre la piel y las imágenes obtenidas. Fig. 22.

Cuando existe una tumefacción voluminosa, que deforma el lado afectado (Caso N° 3) o cuando se trate de un paciente ya hemimaxilectomizado, como fue expresado, debemos remitirnos al lado sano opuesto para registrar la curvatura normal del maxilar, colocando el alambre en posición inversa.

Esta determinación clínica de las dimensiones debe ser realizada con mucho rigor y exactitud, para evitar trastornos fundamentalmente de la articulación temporo mandibular, luego de colocada en posición la prótesis.

Modelo del rostro

Consiste en la realización de una réplica en un modelo de yeso de la totalidad o la parte inferior del rostro al plano de Camper (plano antropométrico cráneo facial imaginario, de referencia, horizontal que pasa por: la base del ala externa de la nariz y el 1/3 medio y posterior del trágus).

La trasferecia del trazado al modelo que sobre el rostro une los puntos de referencia antes descriptos, permite realizar, con la ayuda de un calibre o "cartabón de corredera" el tallado de un surco o lecho de 0.5mm de profundidad en el mismo. Se debe profundizar ahora, aproximadamente de 15 a 18 mm. permitiendo de este modo, compensar el espesor de los tejidos blandos, dependiendo esto del estudio de cada caso en particular. Fig. 23.

Una vez modelado el alambre sobre el rostro, éste, deberá alojarse sin ninguna tensión en el lecho conformado en el yeso, a la profundidad antes mencionada.

Se puede tener, de esta manera, una correcta noción de la posición a ocupar por la prótesis luego de ser colocada en el paciente. Fig. 24.

El volumen o cuerpo de la prótesis propiamente dicha, se realiza revistiendo con cera rosa (de uso dental), el esqueleto de alambre. Fig. 25.

Dicho alambre deberá ocupar el centro del cuerpo de la prótesis, guardando siempre la misma distancia con la superficie externa. El largo total del alambre de acero inoxidable, se disminuye cortando de cada extremo 5 mm.

El diámetro total de la pieza, no excederá los 8 mm de espesor. La extremidad distal o articular debe ser redondeada. Según su autor es inútil esculpir un cóndilo, pues se formaría con el tiempo, un anillo fibroso que constituye un obstáculo articular, desestabilizando la prótesis. Será entonces

necesario, acceder por un abordaje especial, para resecar este tejido fibroso.

El extremo proximal se ensancha lo suficiente para que su cara de unión (plana y sin ángulos marcados), se adapte mejor al cabo óseo. Este aspecto debe ser muy bien coordinado con el cirujano tratante y así, llevar a cabo por parte de éste, una osteotomía, “limpia” y con la misma angulación que posee la cara proximal de la pieza protésica. Fig. 26.

El largo total de la prótesis, debe ser exactamente igual al de la resección prevista. Es este el momento, en que debe colocarse en posición la pieza de fijación metálica en el laboratorio, si se desea que ésta quede incluida en el interior de la resina acrílica. Fig. 27.

PIEZA DE FIJACION

Se utilizaron;

- en el paciente M.F.T.(Caso N° 1): una placa de fijación de osteo síntesis, recta, de Sherman en Acero inoxidable, norma ASTM-F138, (con 6 hojales de 2.9mm.) con una longitud de 6cm.y 3 tornillos de 2,7mm sistema AO (Osseointegration Association) en acero inoxidable. Fig 28.
- en la paciente M.S. (Caso N° 2): una placa de fijación de osteo síntesis, curva en Titanio, (con 6 hojales) con una longitud de 6cm. y 3 tornillos de 2,7mm en titanio.
- en el paciente C.J.(Caso N° 3): una placa de fijación de osteo síntesis, recta, de Sherman en Acero inoxidable, de la firma Ortosíntise, norma ISO, (con 6 hojales de 2.9mm.) longitud de 6cm.y 3 tornillos de 2,7mm sistema AO (Osseointegration Association) en acero inoxidable.

Ventajas que ofrece este dispositivo:

- La placa puede ser modelada con alicates apropiados a la curvatura de la rama horizontal en la zona de la osteotomía, con la guía fundamentalmente de las imágenes de incidencia vertical.
- Su mitad o extremo distal puede ser, como se expresó anteriormente, directamente incluida en el interior del cuerpo de la prótesis, permitiendo

sus ojales, un más firme anclaje mecánico en la masa de la resina acrílica. Fig. 29. La elección de esta posibilidad requiere de extrema precisión, pues se imposibilita cualquier tipo de “retoque” durante el acto quirúrgico. Algunos cirujanos maxilo faciales, prefieren que la fijación sea en su totalidad con tornillos. Esto es; en el acto quirúrgico, luego de ubicada la pieza protésica en posición, (sin que se establezca ningún escalón entre ésta y la tabla ósea cortical externa) “presentar” la pieza metálica en su lugar y luego de tallados los nichos roscados son colocados los tornillos. Fig. 30, 31 y 32.

- Ofrece óptima *delgadez, consistencia y rigidez*, necesarias para cumplir su cometido.
- De *bajo costo*, así como los tornillos que la sujetan.

Fases de laboratorio

El conjunto es llevado a la unidad de procesado para la polimerización .

La preparación de este material plástico o resina acrílica, debe ser realizada de modo tal, que se evite la formación de burbujas o poros. Esto se logra dando preferencia a un ciclo de procesado con una muy lenta polimerización a baja temperatura y largo tiempo (65°C, durante 12 horas), incrementando la temperatura muy progresivamente y siempre bajo presión, obteniéndose así una resina acrílica de alta resistencia.

Terminado este proceso, la pieza se retira de la mufa y es lavada escrupulosamente.

El pulido posterior, debe ser muy minucioso a fin de evitar cualquier retención de partículas y asperezas, susceptibles de causar alguna intolerancia tisular.(24)

ESTERILIZACION

Es aconsejable esperar un mínimo de 24 horas antes de su colocación, para la total eliminación del monómero residual.

Por tratarse de un material termoplástico no se puede utilizar calor para su esterilización. La misma es realizada en un esterilizador a **gas de etileno**.

Rehabilitación Mandibular – Diseño y Realización

La pieza debe ser lavada con suero fisiológico estéril inmediatamente antes de ser fijada. (25)

Consideraciones quirúrgicas

Para garantizar que la prótesis va a ocupar exactamente el lugar del segmento óseo resecaado se aconseja *fijar las arcadas dentarias en oclusión máxima*.

Puede utilizarse un dispositivo para tal fin, confeccionado antes de la intervención o pueden realizarse dos “ligaduras de Ivy” en la arcada superior y dos ligaduras idénticas en la arcada inferior. Su ubicación será determinada convenientemente en cada caso.

Estas ligaduras facilitan enormemente la fijación de la prótesis y la sutura de los planos de recubrimiento, luego de esto, serán removidas.

El ajuste se reduce al mínimo si las dimensiones y la forma de la prótesis fueron correctamente determinadas.

Se debe tener especial cuidado en dos puntos importantes:

- **La orientación del plano de corte;** la osteotomía debe ser perpendicular (90°) a la cortical externa y al borde basilar para así adaptar correctamente al extremo de la prótesis.
- **El ajuste de la placa de fijación;** esta debe ser modelada previamente, para poderse aplicar sin tensión sobre la tabla cortical externa. Si se hace necesaria una modificación, es aconsejable realizar esta, a expensas de la cara ósea con fresa o cincel.

Siempre que sea posible, los dientes que están situados en la vecindad inmediata del trazo de corte deben ser extraídos previamente. Sin embargo, ciertas extracciones pueden estar contraindicadas en razón de la naturaleza de la lesión y de su carácter evolutivo.

Durante el ajuste, debe verificarse que el extremo distal de la prótesis ocupe su posición o lugar espontáneamente dentro de la cavidad glenoidea, que el extremo proximal se apoye en toda su

superficie al corte óseo y que la placa de fijación se adose aplicándose correctamente sobre la cortical externa.

El espacio o nichos para los tornillos es efectuado primero con fresas de tungsteno del calibre adecuado, luego, el tallado de la rosca por medio de diferentes “macho quirúrgico”, correspondiente al largo y diámetro de cada tornillo. Esto es aconsejable a fin de evitar la posible fractura del tornillo al forzar su penetración. En principio, estos deben morder las dos corticales. Pueden utilizarse tornillos autorroscantes.

APARATOS GUIA INTRA ORALES

Se trata de un juego de prótesis dentales superior e inferior, removibles, de guía y/o fijación, que tienen las siguientes funciones: Fig. 33.

- Impedir el desplazamiento lateral de la mandíbula. Esta función, como se comprende es ejercida por la propia prótesis mandibular interna, sin embargo, estos aparatos bucales pueden colaborar muy eficazmente con aquella durante las primeras semanas a su instalación.
- Garantizar que durante los movimientos de apertura y cierre, las relaciones intermaxilares se mantengan en óptima posición. Fig. 34.
- Oponerse a las retracciones fibrosas.

Asegurar en oclusión máxima una articulación interdentaria correcta, permitiendo su fijación. Cuando así se dispone (Caso N°3), se constituyen en mecanismo de bloqueo o fijación, obteniéndose la inmovilización de la mandíbula o el fragmento óseo remanente, permitiendo así: una mayor estabilidad, facilitando las maniobras quirúrgicas de osteotomía y colocación de la prótesis mandibular y en caso necesario obtener inmovilidad post quirúrgica durante el tiempo que se estime conveniente. Tal posibilidad se obtiene por medio de la colocación de una pequeña llave en “U”, que se aloja en el espesor de la encía artificial vestibular, superior e inferior respectivamente, capaz de ser removida con toda facilidad. Fig. 35 y 36.

Constituyen planos tutores de deslizamiento que se comportan como una tabla guía o pared por la que se deslizan las arcadas dentarias del lado opuesto al de la pérdida de sustancia.

Removible por el propio paciente, con aletas en plano inclinado, fabricada en poli metil metacrilato y retenedores dentales de acero labrado o sobre una estructura esquelética metálica de cromo-cobalto.

En una oclusión normal, el plano guía se sitúa generalmente en la región molar inferior permitiendo la correcta contención de la articulación dentaria en posición de intercuspidad máxima.

Durante la apertura y el cierre mandibular, la cara vestibular de los molares superiores, se deslizan sobre la guía del plano inclinado, obligando a la arcada inferior a engranar normalmente con la arcada antagonista, oponiéndose así, al desplazamiento de la mandíbula hacia el lado afectado.

En el Caso N° 1 descrito, nos hallamos en presencia de una “articulación cruzada” (la arcada dentaria inferior desborda a la superior) el plano guía de deslizamiento se ubicará entonces, en las piezas posteriores, en la zona opuesta a la resección, a expensas de sus caras superiores o palatinas.

En el Caso N°3, se decide la utilización de aparatos guía intraorales como elementos de fijación mandibular. El aparato superior se trata de una prótesis completa convencional que será ligada al reborde maxilar. La prótesis parcial inferior se confecciona sobre la base de un esqueleto de cromo cobalto sin extenderse al lado afectado. Su flanco vestibular contará con una aleta o plano capaz de deslizarse durante los movimientos de apertura y cierre sobre la cara vestibular posterior de dientes y encía artificial superior.

La fijación se logra por medio de la colocación de una llave de alambre en forma de U capaz de ser introducida en dos canales confeccionados.

CONCLUSIONES

En el presente trabajo, se describe un nuevo aspecto acerca de la rehabilitación de los pacientes maxilectomizados, sobre el que no existe antecedente en nuestro medio médico asistencial.

Son muchos los pacientes en los que la reparación de una pérdida de sustancia ósea por el método reconocido como ideal; de auto-injerto, no es siempre posible, al menos inmediatamente.

Se presenta en detalle una técnica modificada, desarrollada en varios países, preconizada por el Profesor Michele Benoist; Profesor del Colegio de Medicina y Jefe del Servicio de Estomatología y Prótesis Maxilo Facial, del Hospital de la Salpêtrière de París, Francia.

Basados en datos clínicos e imagenológicos, es posible obtener un *protocolo* piloto para *el tratamiento y rehabilitación* del enfermo maxilectomizado.

Dicho protocolo; secuenciado y pre-definido, es capaz de permitir la mejor realización técnica de una prótesis mandibular individual interna.

Las condiciones de infraestructura, equipamiento y materiales con que cuenta actualmente el HOSPITAL MILITAR CENTRAL DE LAS FF.AA. DEL URUGUAY, permiten la utilización de este recurso terapéutico, altamente personalizado.

No existe dificultad alguna para su utilización rutinaria, con un costo económico significativamente inferior a los que presentan las alternativas clásicas, tales como la utilización de placas de osteosíntesis importadas en Titanio.

El conocimiento de esta técnica, su difusión, conjuntamente con el más elevado y amplio espíritu de colaboración interdisciplinario profesional, permiten brindar un recurso terapéutico económico y eficaz.

Una opción médica, que contribuye a dignificar las profesiones en favor de la salud y a la Institución que lo desarrolla. Opción que puede ser hoy, ofrecida a la comunidad, en especial a los enfermos que padecen tan mutilante trastorno.

Rehabilitación Mandibular – Diseño y Realización

BIBLIOGRAFIA

- (1) SOUTHAM JC, SELWYN R. Structural changes around screws used in the treatment of fractured human mandibles. *Br.J.Oral,Surg.* 1971;8:211-21.
- (2) WORTHINGTON P. History, development, and current status of osseointegration as revealed by experience in craniomaxillofacial surgery. In: Brånemark P-I, Rydevik BL, Skalak R, editors. *Osseointegration in skeletal reconstruction and joint replacement.* Carol Stream, IL: Quintessence Publishing Co; 1997; 25-44.
- (3) RYDEVIK B. Amputation prostheses and osseoperception in the lower and upper extremity. In: *Osseointegration in skeletal reconstruction and joint replacement.* Brånemark P-I, Rydevik BL, Skalak R, editors. Carol Stream, IL: Quintessence Publishing Co; 1997;175-182.
- (4) CANTOR R, CURTIS TA: Prosthetic management of edentulous mandibulectomy patients. Part.I. Anatomic, physiologic, and psychologic considerations. *J. Prosthet Dent* 1971 Apr; 25(4): 446-57
- (5) CANTOR R, CURTIS TA: Prosthetic management of edentulous mandibulectomy patients. 3. Clinical evaluation. *J Prosthet Dent* 1971 Jun; 25(6): 670-8
- (6) CANTOR R, CURTIS TA: Maxillary speech prostheses for mandibular surgical defects. *J Prosthet Dent* 1969 Aug; 22(2): 253-60
- (7) BENOIST, MICHELE. Réhabilitation et prothèse maxillo-faciaes. Julien Prelat, Paris 1978;453.
- (8) RAHN AO, BOUCHER LJ. Prótesis maxilofaciales: principios y conceptos. Barcelona: Toray, 1973;297.
- (9) REZENDE JRV, OLIVEIRA JAP, DIAS RB. Prótese buco-maxilo-facial: Conceitos básicos e práticas de laboratório. São Paulo: Sarvier, 1986;105.
- (10) FEDERACIÓN DENTAL INTERNACIONAL. COMMISSION ON DENTAL MATERIALS INSTRUMENTS, EQUIPAMENT AND TERAPEUTICS. Recomend standard practices for biological evaluation of dental materials. *Int. Dent. J.* 1980;30:140-88.
- (11) BRÅNEMARK P-I. Osseointegration and experimental studies. *J Prosthetic Dentistry* 1983;50:399-410.
- (12) ADELL R, ERICKSSON B, KEKHOLM U, BRÅNEMARK, Jemt T. Long-term follow-up study of osseointegrated implants in the treatment of totally edentulous jaws. *Int J Oral Maxillofac Implants* 1990;347-59.
- (13) WORSÆ N, HYJORTING-HANSEN E, REIBEL J. Use of porous hydroxiapatite in reconstructive maxillofacial surgery. *Tandlar Gebladet* 1990;94(10):393-404.
- (14) AMERICAN DENTAL ASSOCIATION. Council on Dental Material and Devices. Recomend standard practices for biological evaluation. *J. Am. Dent. Assoc.* 1972;84:382-90,
- (15) DE CONTI A. y col. Reação do tecido conjuntivo subcutâneo do rato ao implante de resina poliéster: influência do período de armazenamento. *Rev. Odontol. UNESP.*, 1981;10:55-61.
- (16) FISHER AA. Allergic sensitization of the skin and oral mucosa to acrylic resin denture materials. *J. Prosthet. Dent.* 1956;6:593-602.
- (17) INTERNATIONAL ORGANIZATION FOR STANDARDIZATION. Biological evaluation of dental materials. Genève, 1984;54. (Technical Report 7405).
- (18) KALLUS T. Evaluation of the toxicity of denture base polymers after subcutaneous implantation in guinea pigs. *J. Prosthet. Dent.* 1984;52:126-34.

- (19) LEMONS J, NATIELLA J. Biomaterials, biocompatibility, and peri-implant considerations. Dent. Clin. North Am., 1986;30:3-20.
- (20) MITCHELL DF, SHANKWALKER GB, SHAZER S. Determining the tumorigenicity of dental materials. J. Dent.Res., 1960;39:1023-8.
- (21) ODA M, VILLA N, MATSON E. Estudo histopatológico de tecido conjuntivo subcutâneo de ratos frente a ligas metálicas não nobres. Encicl. Bras. Odontol., 1986;4:525-31
- (22) RODE SM. Contribuição para o estudo da biocompatibilidade de resinas acrílicas térmicamente ativada (rosa e incolor) e fotopolimerizáveis: Teste biológico em tecido conjuntivo de ratos (*rattus norvegicus*, *albinus*). São Paulo, 1988. 91p. Dissertação (Mestrado em Clínicas Odontológicas) - Faculdade de Odontologia, Universidade de São Paulo.
- (23) ROSSI NJ, ROSSI RC. Utilização de hydroplastic reversível no registro de mordida para a construção de aparelhos removíveis e ortopédicos. Rev. Odontopediatr., 1992;1:223-29.
- (24) PHILLIPS RW. Materiais dentários de Skinner. 8.ed. Rio de Janeiro: Editora Guanabara, 1986;467.
- (25) REZENDE JRV. Desinfecção de peças de resina com vista aos implantes. São Paulo, 1967;64. Tese (Doutorado)-Faculdade de odontologia da Universidade de São Paulo.

ANEXO

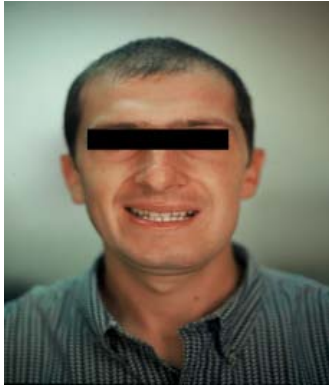

Fig. 1

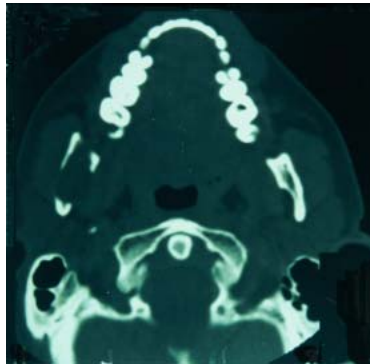


Fig.2

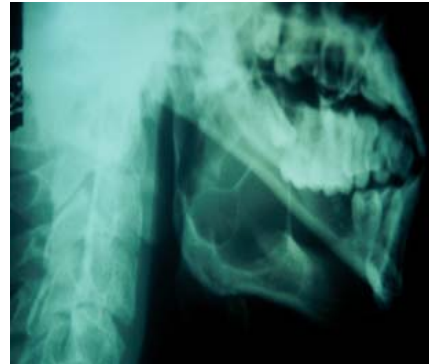

Fig. 3

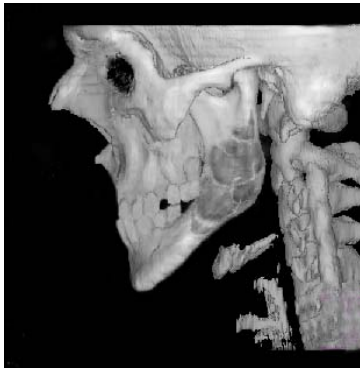


Fig. 4

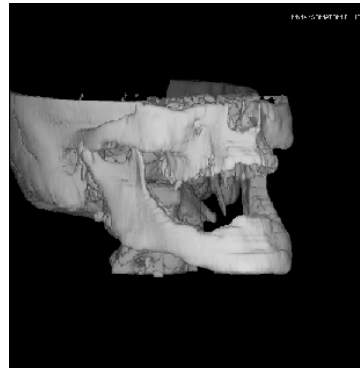


Fig. 5

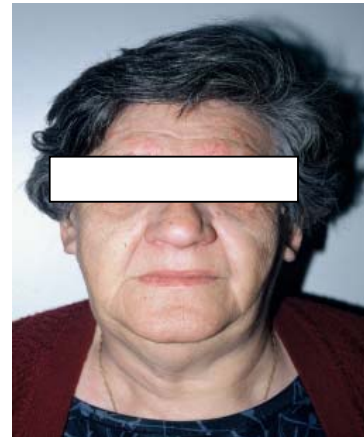

Fig.6

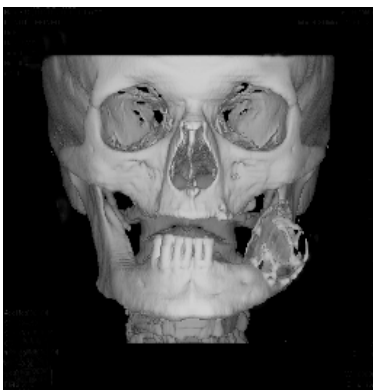


Fig. 7

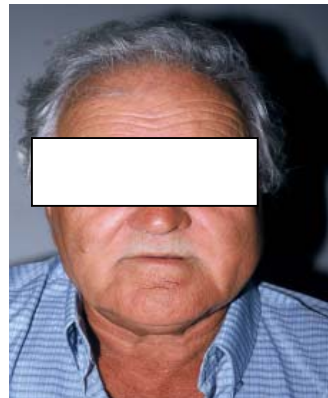

Fig. 8

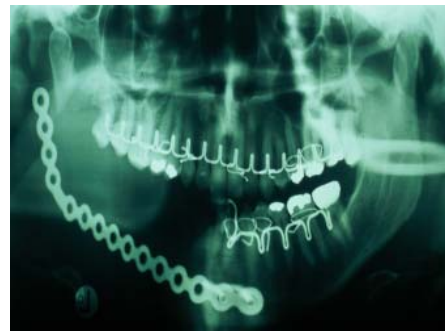

Fig.9

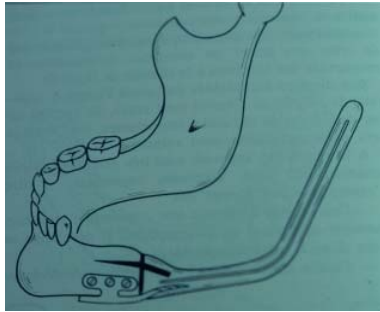


Fig. 10



Fig. 11



Fig. 12

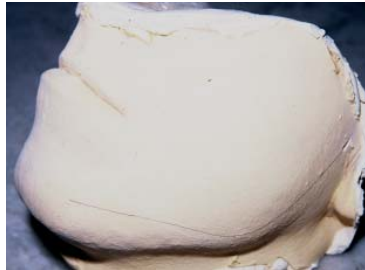

Fig. 13



Fig. 14

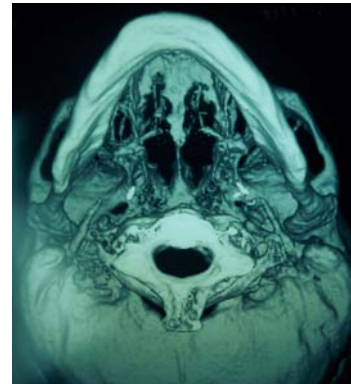


Fig. 15

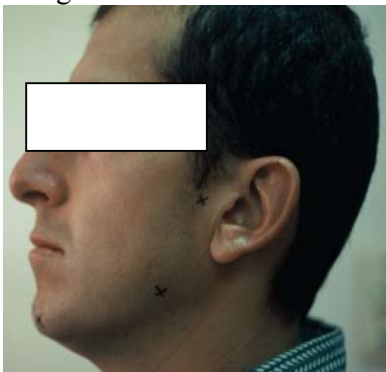

Fig. 16

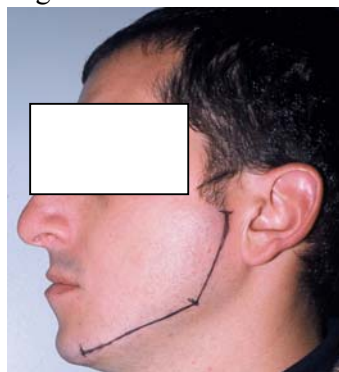

Fig. 17



Fig. 18




Fig. 19

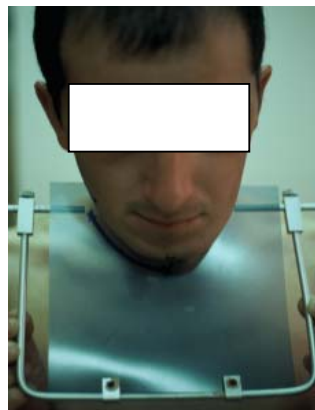

Fig. 20



Fig. 21

Rehabilitación Mandibular – Diseño y Realización

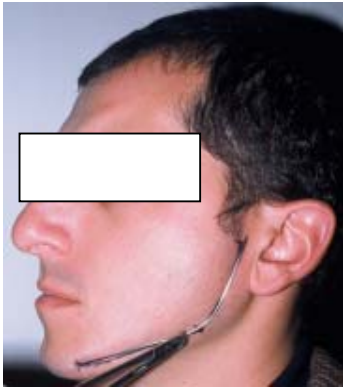

Fig. 22

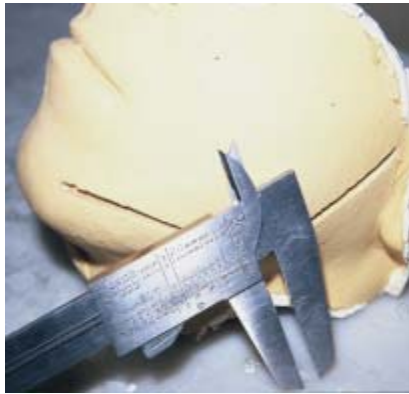

Fig. 23

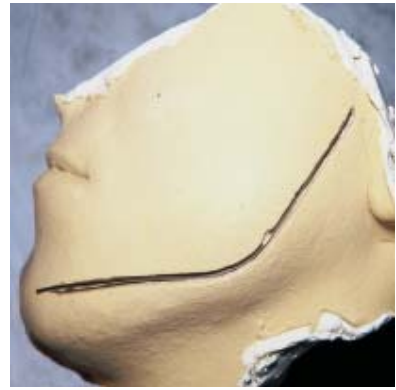

Fig.24



Fig. 25



Fig. 26

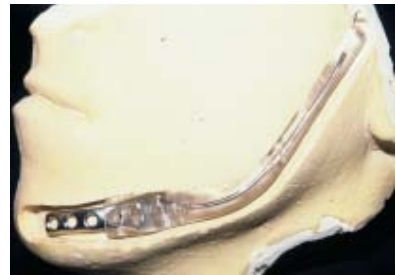

Fig.27



Fig. 28



Fig. 29

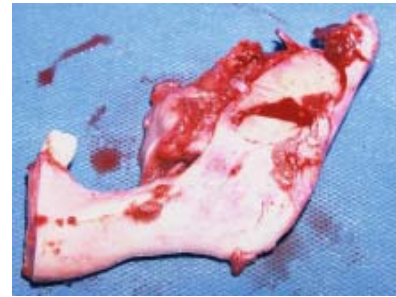

Fig.30

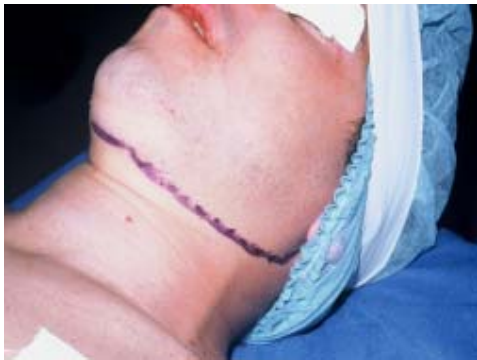

Fig. 31

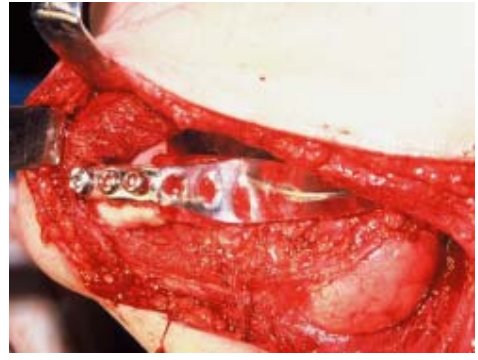

Fig. 32

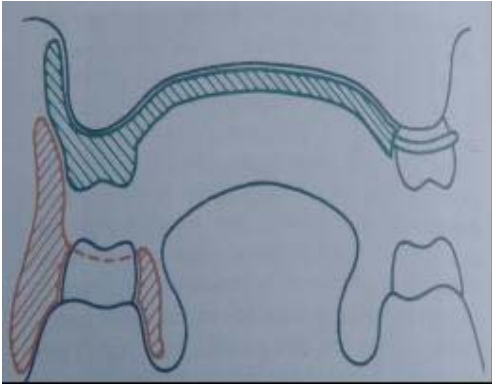


Fig. 33

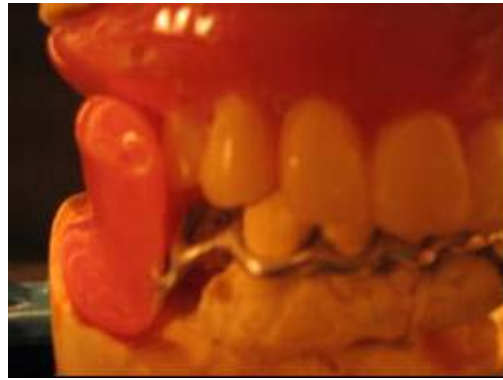

Fig. 34




Fig. 35

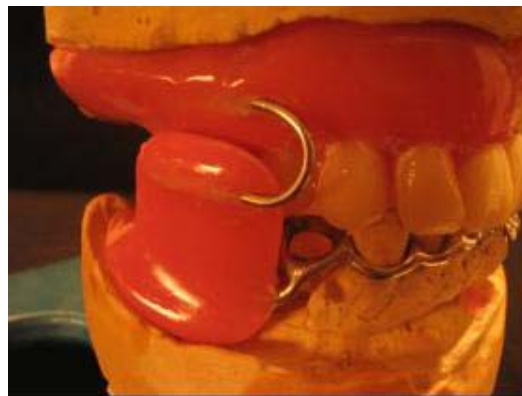

Fig. 36

